بسم الله الرحمن الرحیم

آزمایشگاه انگل شناسی

دانشکده پزشکی افضلی پور

گروه انگل شناسی و قارچ شناسی پزشکی

Protozoa

Empire	Kingdom	Phylum	Class	Order	Genus
Eukariyota	Archezoa	Metamonada	Trepomonadea	Diplomonadida	Giardia
				Entromonadida	Entromonas
			Retortamonadea	Retortomonadida	Chilomastix
					Retortomonas
		Microspora	Microsporea	Microsporida	Encephalitozoon
					Enterocytozoon
					Nosema
					Septata
					Trachiplistophor
	Protozoa	Percolozoa	Heterolobosea	Shizopyrenida	Negleria
		Parabasala	Trichomonadea	Trichomonadida	Dientamoeba
					Trichomonas
		Euglenozoa	Kinetoplastidea	Trypanosomatida	Leishmania
					Trypanozoma
		Cilliophora	Litostomatea	Vestibuliferida	Balantidium
		Apicomplexa (Sporozoa)	Coccidea	Eimeriida	Cryptosporidium
					Cyclospora
					Isospora
					Sarcocystis
					Toxoplasma
			Haematozoea	Haemosporida	Plasmodium
				Piroplasmida	Babesia
		Rhizopoda	Lobosea	Acanthapodida	Acanthamoeba
					Balamuthia
			Entamoebidea	Euamoebida	Endolimax
					Entamoeba
					Iodamoeba

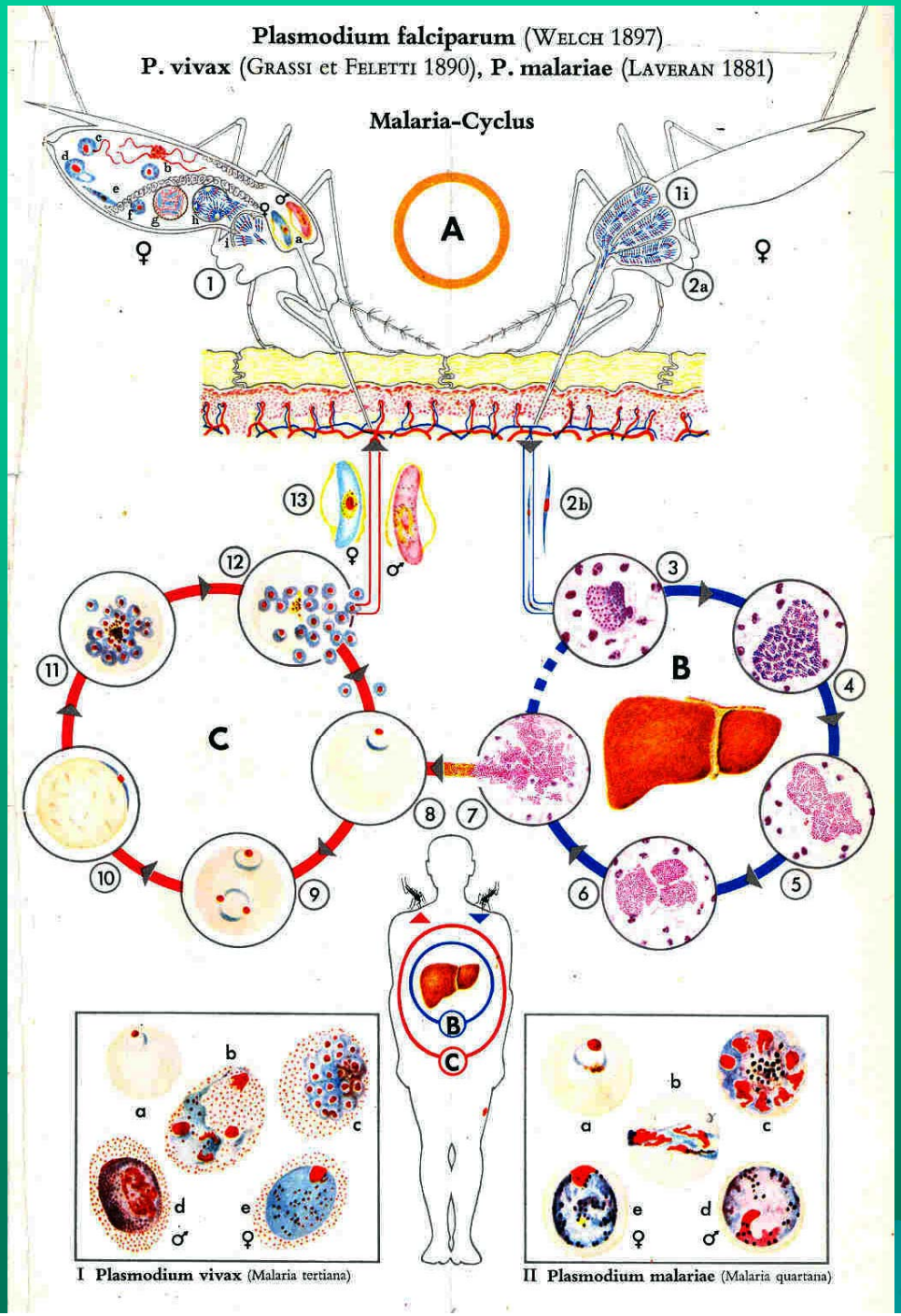
Plasmodium falciparum (WELCH 1897)
P. vivax (GRASSI et FELETTI 1890), P. malariae (LAVERAN 1881)
Malaria-Cyclus
A
B
C
1
1i
2a
2b
3
4
5
6
7
8
9
10
11
12
13
I Plasmodium vivax (Malaria tertiana)
II Plasmodium malariae (Malaria quartana)

Life Cycle:

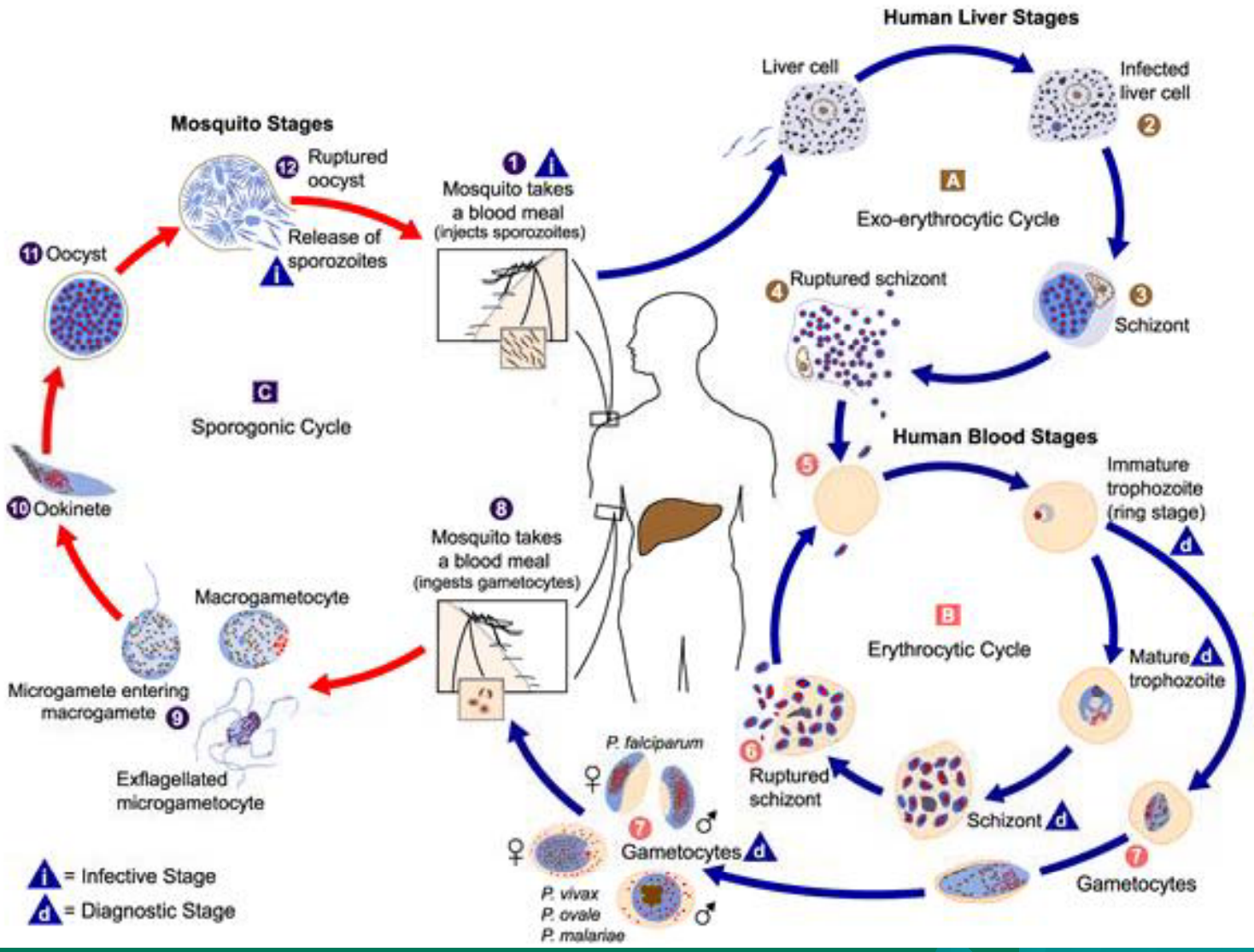
Human Liver Stages
Liver cell
Infected liver cell
2
A
Exo-erythrocytic Cycle
Ruptured schizont
4
3
Schizont
Human Blood Stages
5
Immature trophozoite (ring stage)
d
B
Erythrocytic Cycle
Mature trophozoite
d
6
Ruptured schizont
Schizont
d
7
Gametocytes
P. falciparum
♀
♂
7
Gametocytes
d
P. vivax
P. ovale
P. malariae
♀
♂
8
Mosquito takes a blood meal (ingests gametocytes)
Macrogametocyte
Microgamete entering macrogamete
9
Exflagellated microgametocyte
10
Ookinete
C
Sporogonic Cycle
11
Oocyst
Mosquito Stages
12
Ruptured oocyst
Release of sporozoites
i
1
i
Mosquito takes a blood meal (injects sporozoites)
i = Infective Stage
d = Diagnostic Stage

female *Anopheles* mosquito (top)
Males (bottom)





پلاسمودیوم

- شیزوگونی (چرخه غیر جنسی)در گلبول قرمز و دیگر سلولهای بافتی مهره داران میزبان
- پیگمان حاصل از هموگلوبین گلبول قرمز
- تشکیل گامتوسیت در گلبول قرمز و انجام اسپوروگونی(چرخه جنسی) در آنوفل ماده
- تشکیل اسپوروزوئیت آلوده کننده مهره داران در بدن پشه
- تمامی عوامل مولد مالاریا در این جنس قرار دارد.

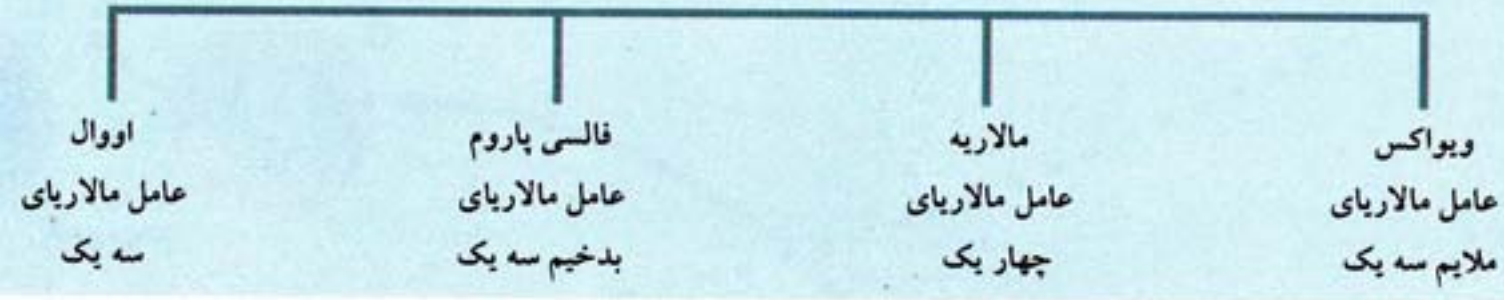

خصوصیات گلبول قرمز	پ.ویواکس	پ.مالاریه	پ.فالسیپاروم	پ. اووال
اندازه	بزرگتر از گلبول قرمز طبیعی	کوچکتراز گلبول قرمز پیر	گلبول قرمز طبیعی	بزرگتر از گلبول قرمز طبیعی
رنگ	کمرنگ	طبیعی	طبیعی	کمرنگ
شکل	گرد	کرد	گرد احتمالا دندانه دار	تخم مرغی احتمالا زانده دار
ضمائم سیتوپلاسمی	ذرات شافنر	ندارد	در تروفوزوئیت جوان ممکن است شکافهای مورر دیده میشود	ذرات جیمز کاملا واضح

گسترش نازک

گسترش نازک

اشکال حلقه ای (تروفوزوئیت اولیه)






پ . اووال	پ . فالسیپاروم	پ . مالاریه	پ . ویواکس	
۱/۳ گلبول قرمز	۱/۳ گلبول قرمز	بیش از ۱/۳ گلبول قرمز	۱/۳ گلبول قرمز	اندازه
رینگ بزرگ و ضخیم	رینگ خیلی ظریف	رینگ ضخیم	رینگ ظریف	شکل
				
توده فشرده کاملا مشخص	نقاطی ظریف (اغلب ۲عدد)	بصورت یک توده در مرکز	نقطه ای ظریف	کروماتین
دیده نمیشود	به وفور	دیده نمیشود	گاهی اوقات	*آکول شکل
در هیچ مرحله ای وجود ندارد	در هیچ مرحله ای وجود ندارد	ممکن است موجود باشد	در هیچ مرحله ای وجود ندارد	رنگدانه
نادر	فراوان در آلودگی شدید	نادر	گاهی اوقات	آلودگی با چند انگل

* شکلی که در آن انگل در لبه گلبول قرمز قرار میگیرد

گسترش نازک

تروفوزوئیت در حال رشد







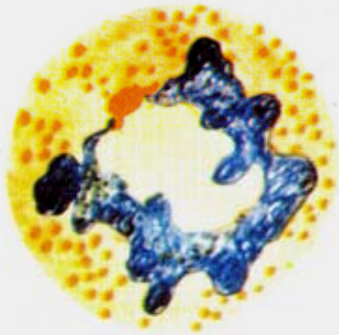

پ . اووال	پ . فالسیپاروم	پ . مالاریه	پ . ویواکس	
کوچک	کوچک	کوچک،ولی نسبت به اندازه گلبول قرمز بزرگ	بزرگ	اندازه
فشرده	فشرده با سیتوپلاسم واکوئل دار	فشرده و اغلب نواری شکل	نامنظم و آمیبوئید	شکل
توده های نا منظم بزرگ	بصورت چند نقطه یا نخ مانند	برجسته و اغلب نواری شکل	بصورت چند نقطه یانخ مانند	کروماتین
				رنگدانه
خشن	خشن	خشن	ظریف	-کیفیت
زرد قهوهای تیره	سیاه	قهوه ای تیره	زرد متمایل به قهوه ای تیره	- رنگ
متوسط	متوسط	فراوان	متوسط	- مقدار
ذرات خشن پراکنده	تجمع در یک یا دو دسته	بصورت توده هاو میله های پراکنده	ذرات ریز پراکنده	- پراکندگی

گسترش نازک

شیزونت نارس

پ.اووال | پ.فالسیپاروم | پ.مالاریه | پ.ویواکس

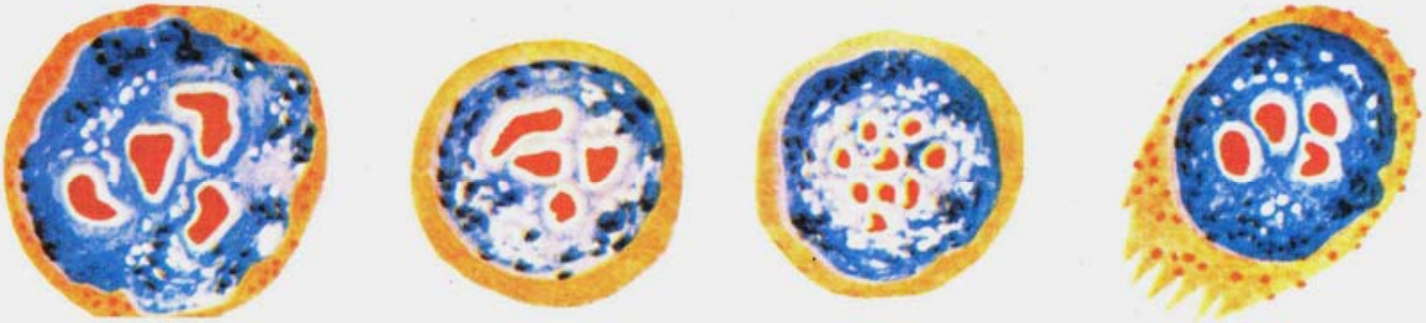

(به ندرت در جریان خون محیطی دیده میشود)

اندازه	گلبول قرمزتقریبا اشباع	گلبول قرمزتقریبا اشباع	گلبول قرمزتقریبا اشباع	گلبول قرمزتقریبا اشباع
شکل	کمی آمیبوئید	فشرده	فشرده	فشرده
کروماتین	تعداد زیاد توده نامنظم	چند توده نامنظم	چند توده نامنظم	چند توده نامنظم
رنگدانه	پراکنده	پراکنده	یک توده واحد	پراکنده

گسترش نازک

شیزونت رسیده


پ.اووال

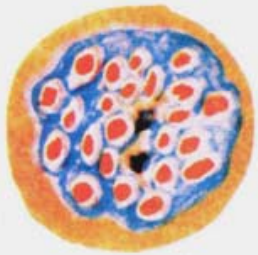
پ.فالسیپاروم


پ.مالاریه


پ.ویواکس

(به ندرت در جریان خون محیطی دیده میشود)

اندازه	گلبول قرمز کاملا پر	گلبول قرمز تقریبا پر	گلبول قرمز تقریبا پر	۳/۴ گلبول قرمز
شکل	قطعه های مجزا	قطعه های مجزا بصورت گل آفتابگردان	قطعه های مجزا	قطعه های مجزا
مروزونیت				
– تعداد	۱۴–۲۴	۶–۱۲	۸–۳۲	۶–۱۲
– متوسط	۱۶	۸	۲۴	۸
– اندازه	متوسط	بزرگ	کوچک	بزرگ
رنگدانه	(قهوه ای زرد)	(قهوه ای تیره)	(سیاه)	(زرد، سیاه ،قهوه ای)

گسترش نازک

گسترش نازک(ادامه)

میکروگامتوسیت(نر)

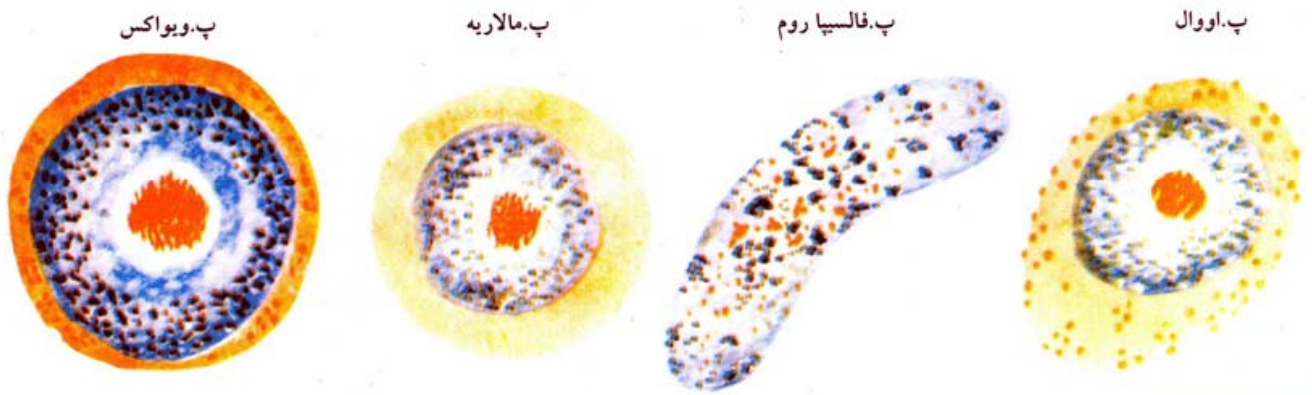

	پ.اووال	پ.فالسیپا روم	پ.مالاریه	پ.ویواکس
زمان ظهور	۱۴-۱۲ روز	۱۲-۷ روز	۱۴-۷ روز	۵-۳ روز
تعداد در جریان خون	کم	زیاد	کم	زیاد
اندازه	۱/۲تا۲/۳گلبول قرمز	بزرگتر از گلبول قرمز	۱/۲ تا۲/۳گلبول قرمز	۳/۴ گلبول قرمز
شکل	گرد فشرده	شبیه کلیه دو انتهای گرد و کلفت	گرد فشرده	گردیا تخم مرغی فشرده
سیتوپلاسم	آبی کمرنگ	آبی قرمز	آبی کمرنگ	آبی کمرنگ
کروماتین	مانند ویواکس	گرانولهای ظریف و پراکنده	مانند ویواکس	یک توده کروماتین
رنگدانه	مانند ویواکس	گرانولهای سیاه پراکنده	مانند ویواکس	گرانولهای پراکنده قهوه ای

ماکروگامتوسیت(ماده)

گسترش نازک

ماکروگامتوسیت(ماده)

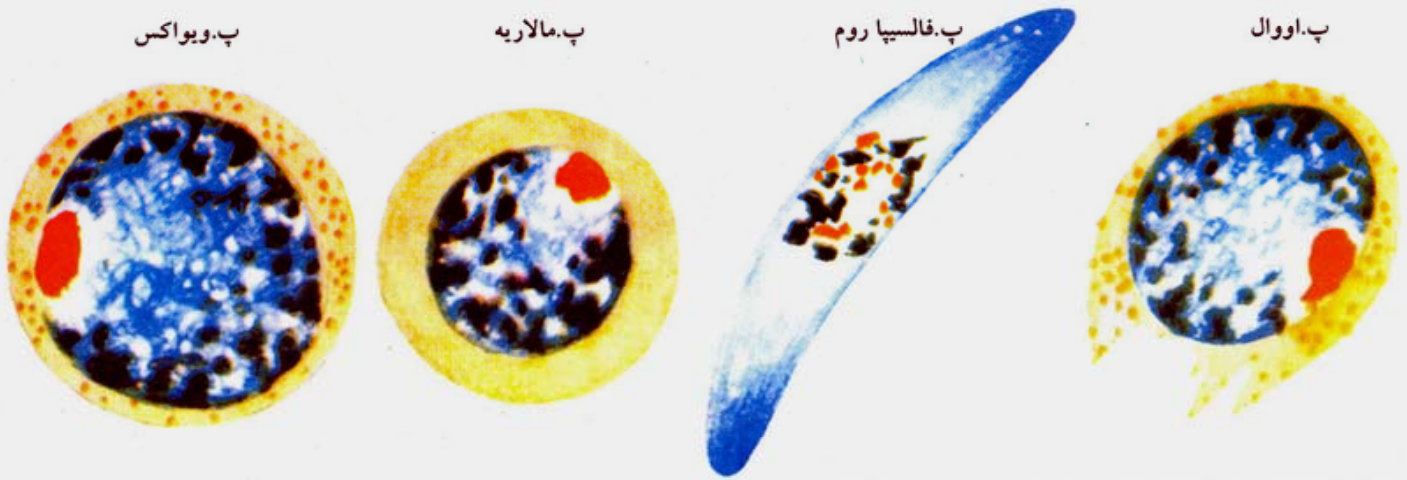

	پ.اووال	پ.فالسیپا روم	پ.مالاریه	پ.ویواکس
زمان ظهور	۱۴-۱۲ روز	۱۲-۷ روز	۱۴-۷ روز	۵-۳ روز
تعداد در جریان خون	کم	زیاد	کم	زیاد
اندازه	۱/۲تا۲/۳گلبول قرمز	بزرگتر از گلبول قرمز	۱/۲ تا۲/۳گلبول قرمز	۳/۴ گلبول قرمز
سیتوپلاسم	گرد فشرده	هلالی شکل با دو انتهای گرد و باریک	گرد فشرده	گردیا تخم مرغی فشرده
سیتوپلاسم	آبی تیره	آبی تیره	آبی تیره	آبی تیره
کروماتین	مانند ویواکس	توده فشرده نزدیک مرکز	مانند ویواکس	توده فشرده محیطی
رنگدانه	مانند ویواکس	گرانولهای میله ای شکل اطراف هسته	مانند ویواکس	توده های گرد کوچک محیطی

گسترش ضخیم

پ. ویواکس

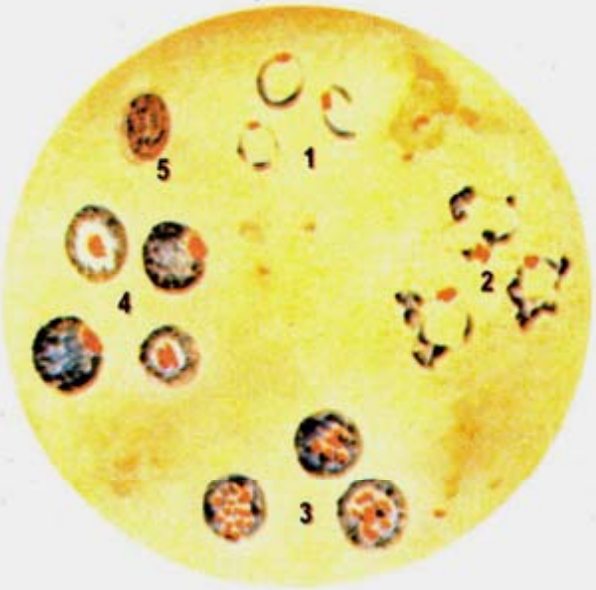

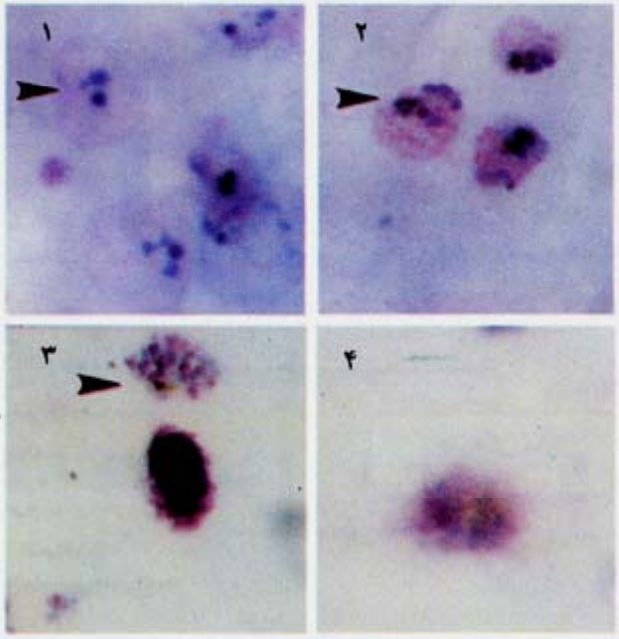

۱- اشکال رینگ . حلقه های کوچک و نازک و اغلب شکسته

۲- تروفوزوئیت ، مشخصا شکل نامنظمی دارند.

۳- شیزونت با مروزوئیتهای بسیار ریز (متوسط ۱۶ عدد)

۴- گامتوسیتها همانطور که قبلا توصیف شده اند فشرده میباشند.

۵- گلبولهای سفید

گسترش ضخیم

پ. اووال و پ. مالاریه

تقریبا مشابه یکدیگر ند اما ذرات جیمز در اووال دیده میشود.

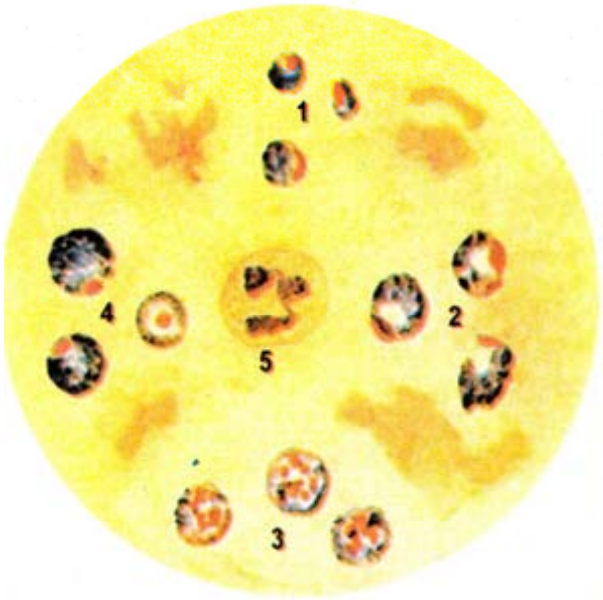

۱- اشکال رینگ ، حلقه های چاق و ضخیم

۲- تروفوزوئیت ،سیتوپلاسمی منظم وثابت دارند

۳- شیزونت، باچند مروزوئیت درشت(متوسط ۸عدد)

۴- گامتوسیتها ، تشخیص آنها از ویواکس مشکل است

۵- گلبولهای سفید

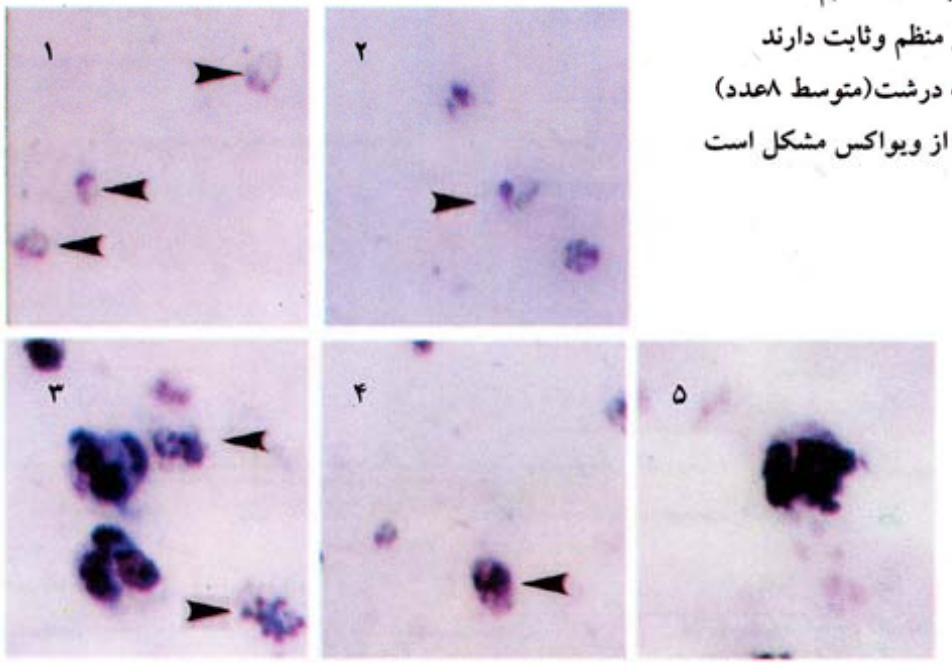

گسترش ضخیم

پ. فالسی پاروم

۱- اشکال رینگ ، حلقه های سالم و ظریف و کوچک . تروفوزوئیت
(باسیتوپلاسم واکوئل دار)وشیزونت به ندرت در خون محیطی دیده میشوند
۲- گامتوسیت ، بطور واضح هلالی شکلند
۳- گلبولهای سفید

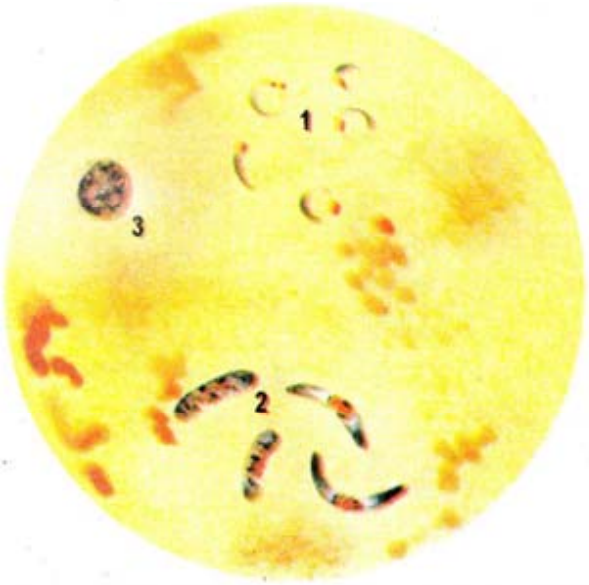

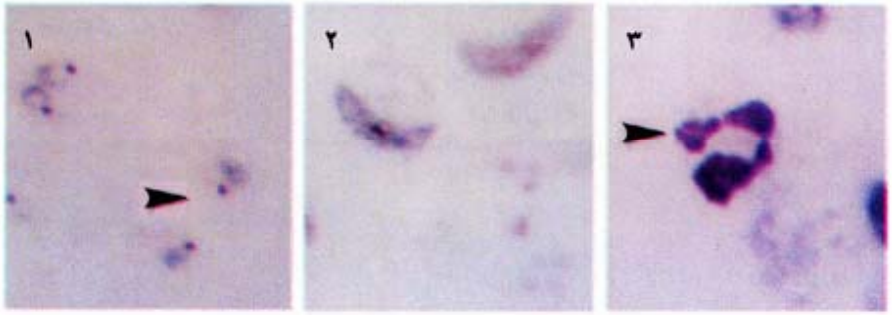

P. vivax



پلاسمودیوم ویواکس

تصویر شماره ۳

نمای ظاهری – مراحل انگل در گسترش‌های خونی ضخیم و نازک
رنگ‌آمیزی شده با گیمسا

P. falciparum



تصویر شماره ۲

نمای ظاهری – مراحل انگل در گسترش‌های خونی ضخیم و نازک
رنگ‌آمیزی شده با گیسما

P. ovale

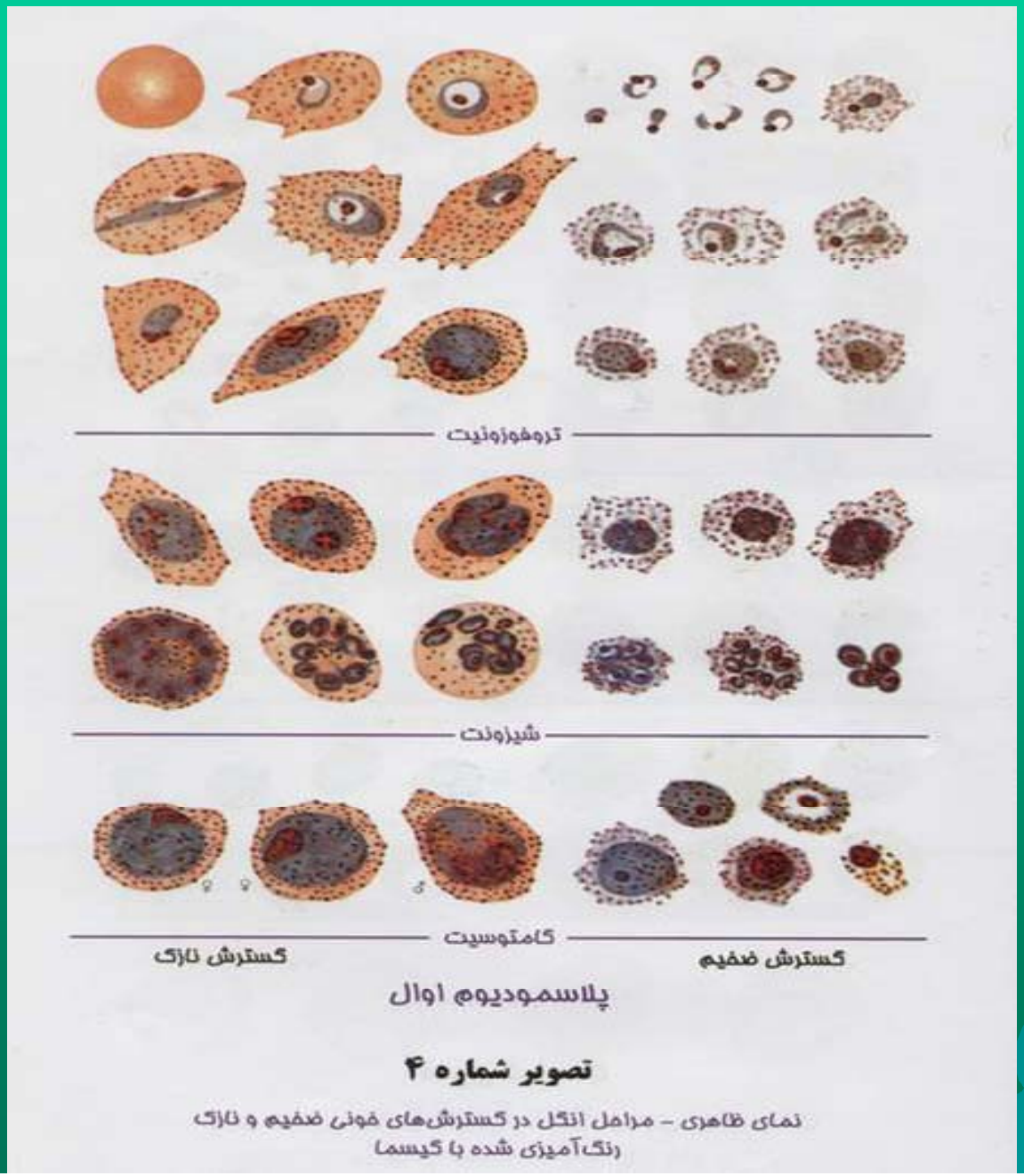

تصویر شماره ۴

نمای ظاهری – مراحل انگل در گسترش‌های خونی ضخیم و نازک
رنگ‌آمیزی شده با گیمسا

P. malariae



Smears from patients:

Plasmodium vivax rings have large chromatin dots and can show amoeboid cytoplasm as they develop. Red blood cells (RBCs) can be normal to enlarged up to 1 1/2 X and may be distorted. Under optimal conditions, Schüffner's dots may be seen.

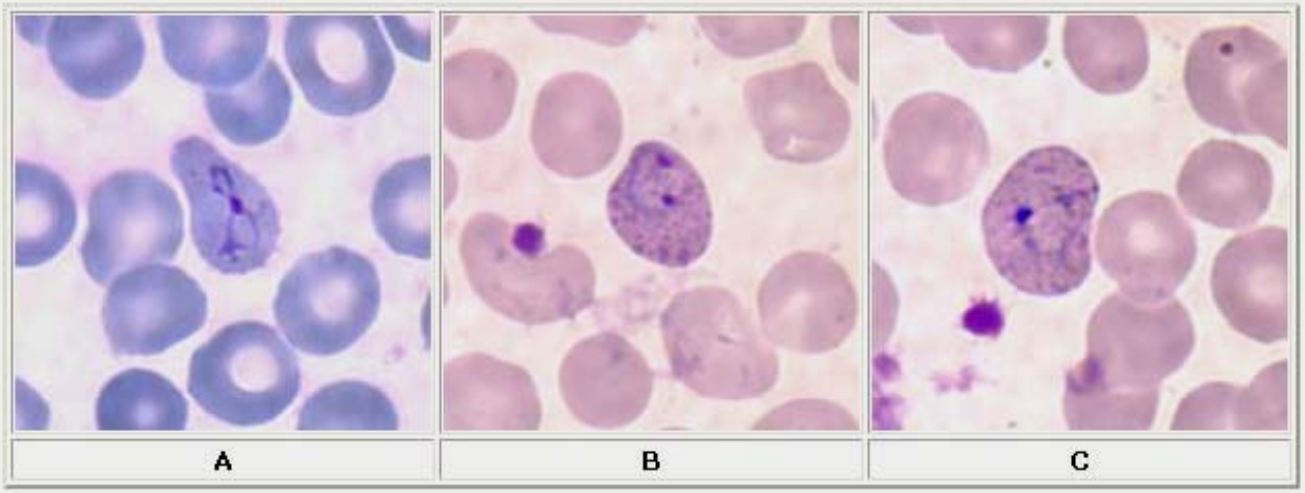

A, **B**, **C:** Rings in thin blood smears. **A** and **C:** Rings are amoeboid and the RBCs are enlarged and distorted. **B:** Ring with double chromatin dot. Schüffner's dots can be seen in **B** and **C**.

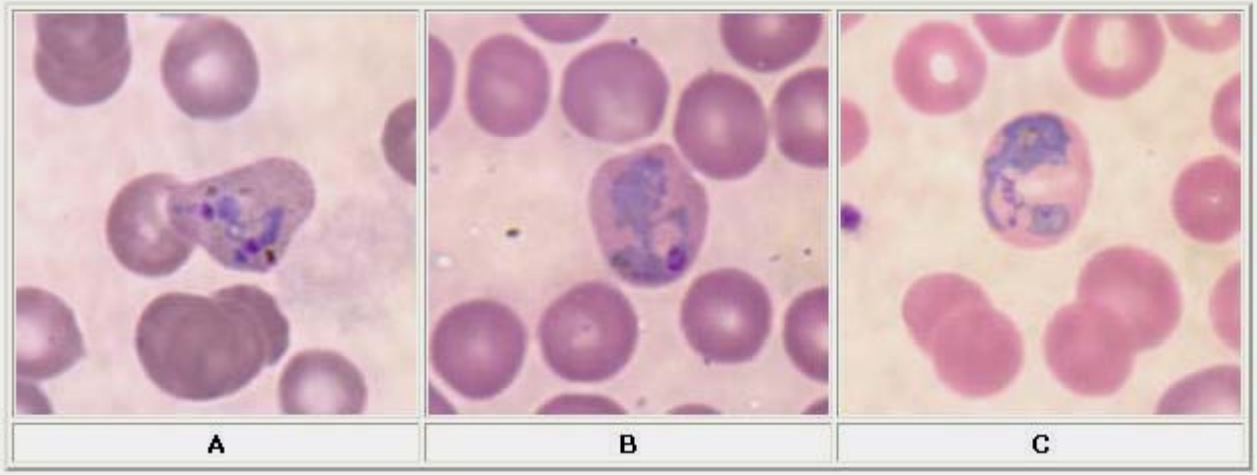

A, **B**, **C:** Large, amoeboid trophozoites of *P. vivax* in thin blood smears.

Smears from patients:

Plasmodium vivax schizonts are large, have 12 to 24 merozoites, yellowish-brown, coalesced pigment, and may fill the red blood cell (RBC). RBCs are enlarged 1 1/2 to 2 X and may be distorted. Under optimal conditions, Schüffner's dots may be seen.

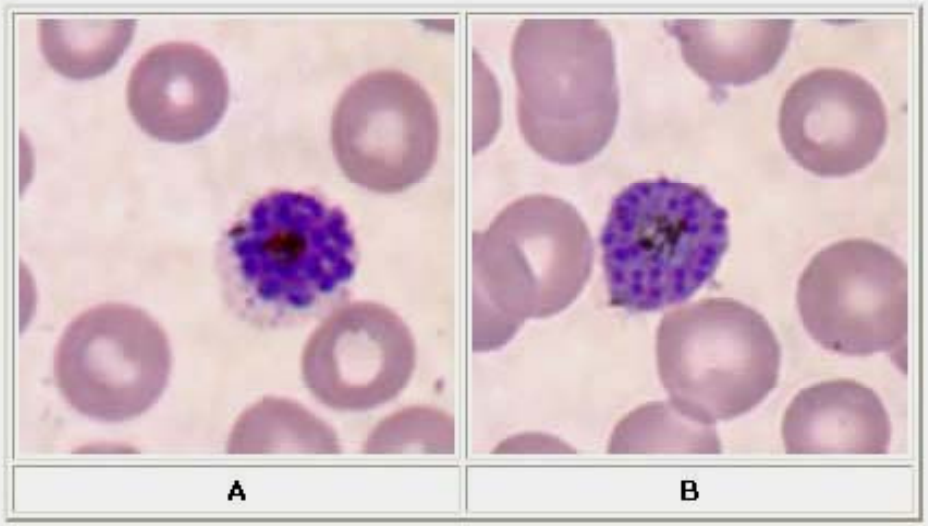

A, **B:** Mature schizonts.

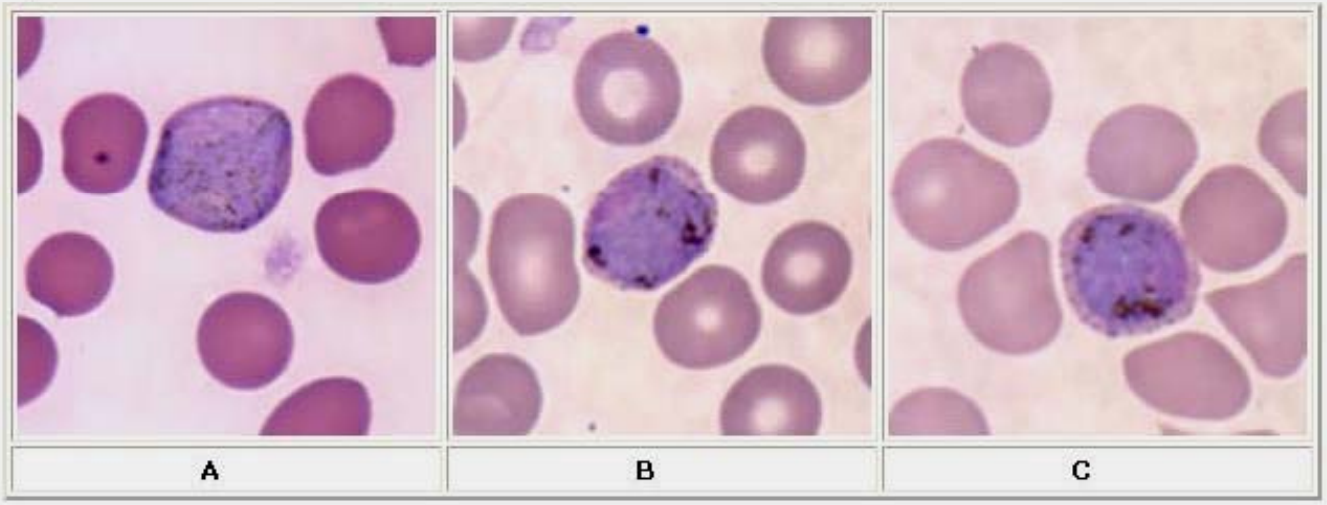

A, **B**, **C:** Gametocytes of *P. vivax* in thin blood smears. Schüffner's dots can be seen in **B** and **C**.

Smears from patients:

Plasmodium falciparum rings have delicate cytoplasm and 1 or 2 small chromatin dots. Red blood cells (RBCs) that are infected are not enlarged; multiple infection of RBCs more common in *P. falciparum* than in other species. Occasional appliqué forms (rings appearing on the periphery of the RBC) can be present.

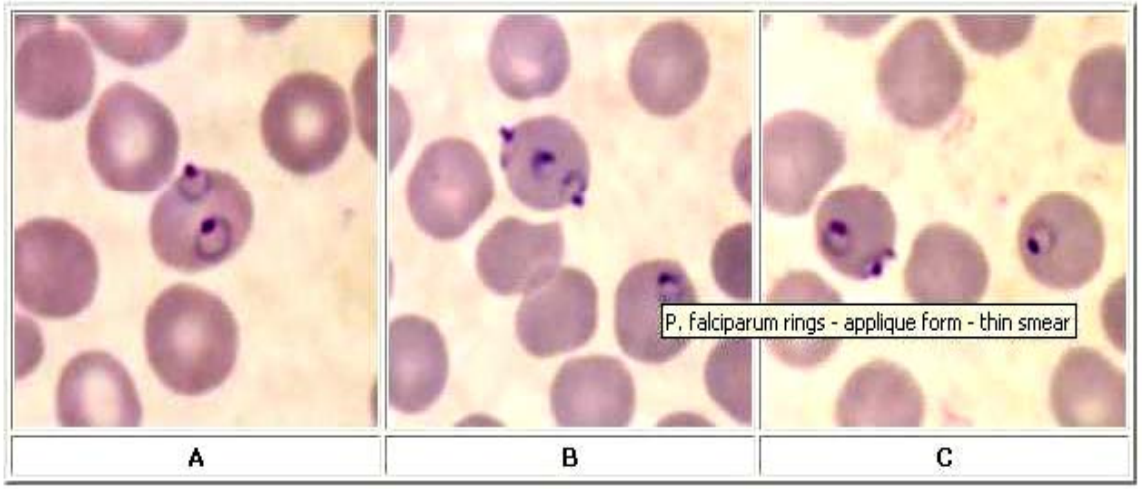

A, B, C: Multiply infected red blood cells with appliqué forms in thin blood smears.

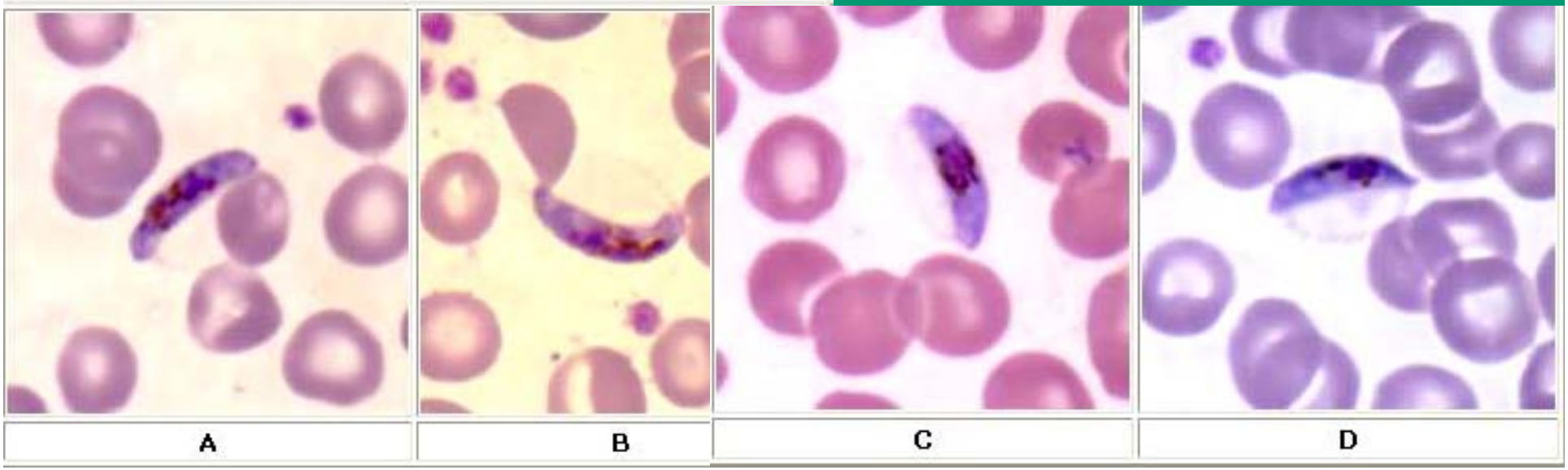

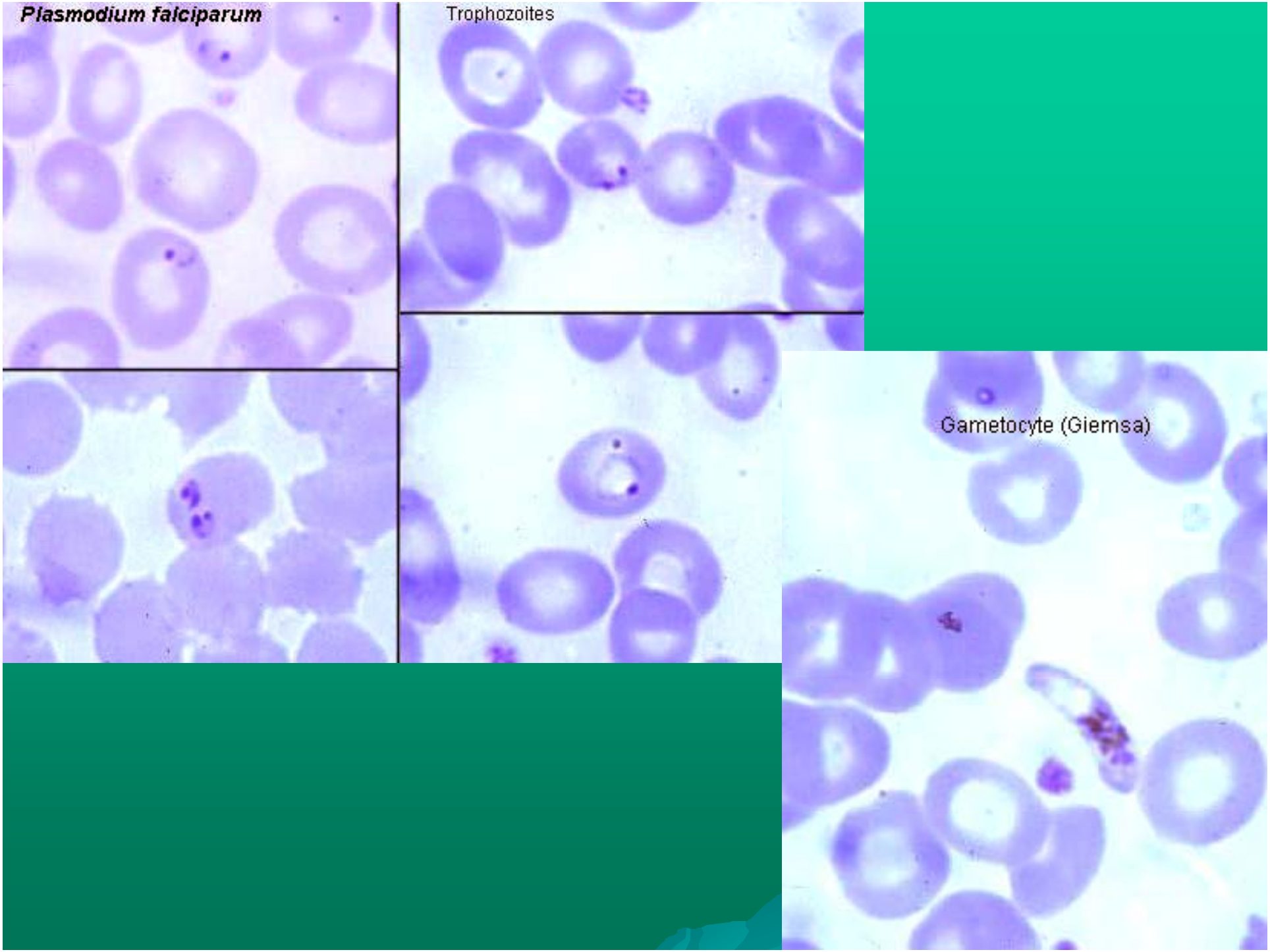
Plasmodium falciparum
Trophozoites
Gametocyte (Giemsa)

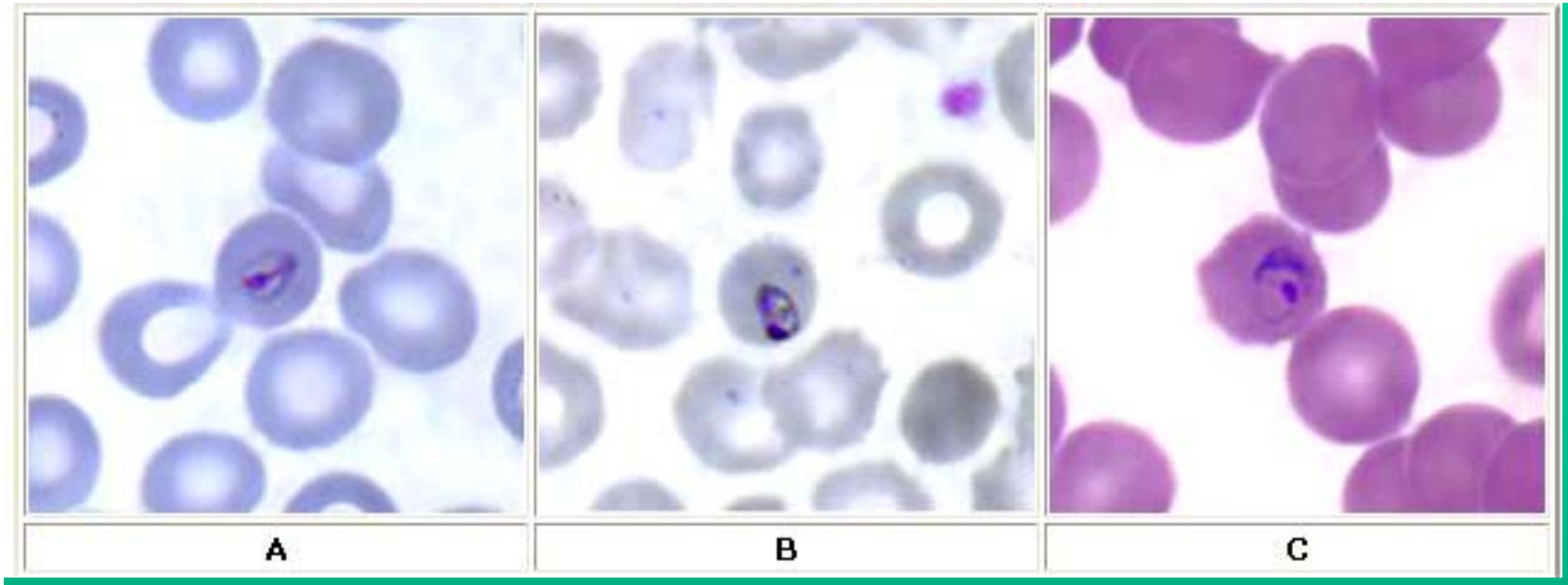
A
B
C

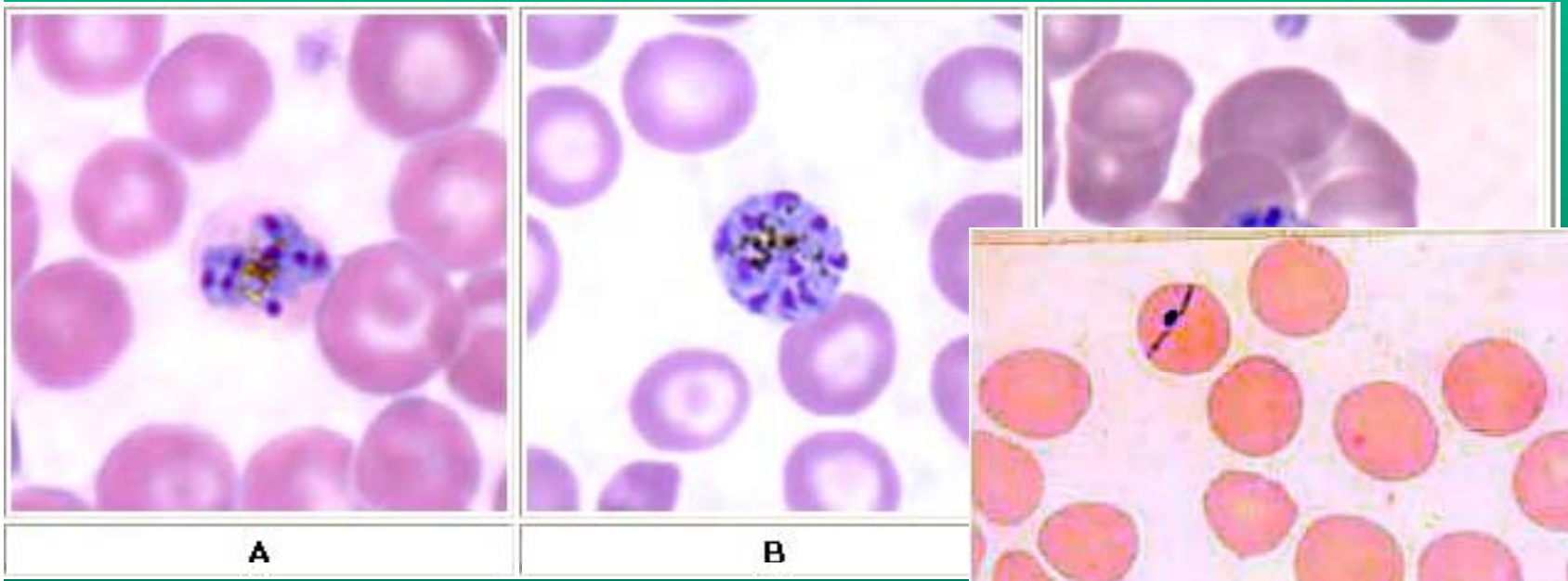
A
B



مراحل مختلف رشد و تکامل پلاسمودیوم ویواکس در خون.

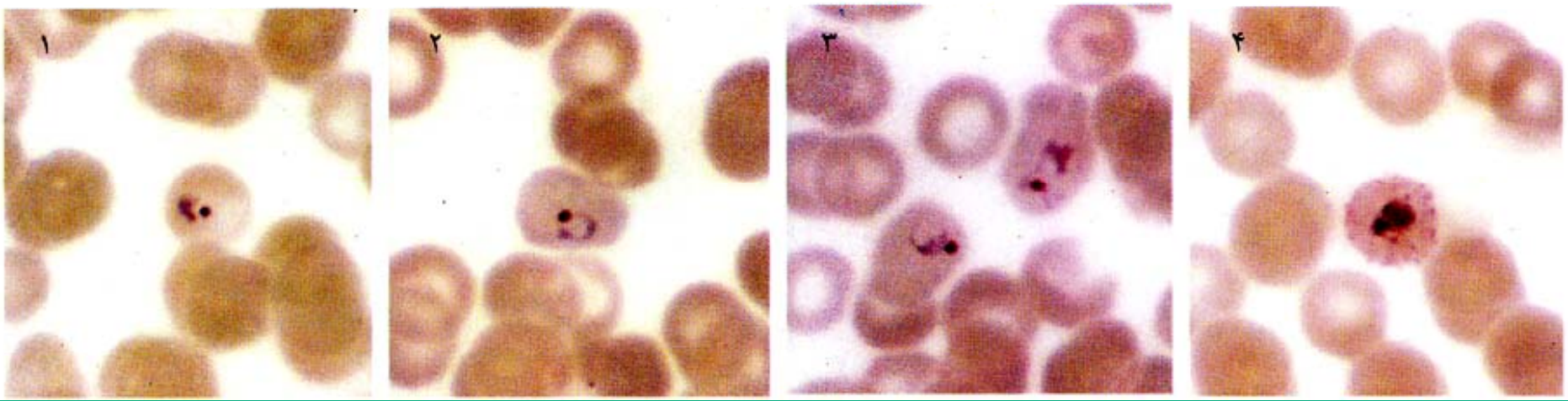

۴-۱ مراحل اولیه تبدیل رینگ به تروفوزوئیت جوان حاوی ذرات شافنر

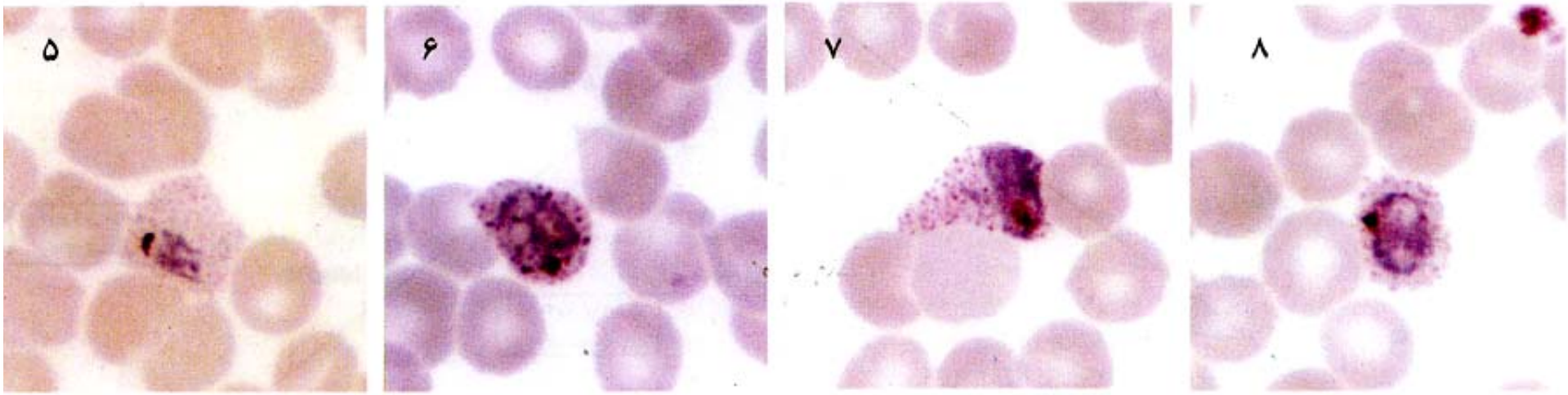

۸-۵ مراحل رشد تروفوزوئیت (جوان تا بالغ)

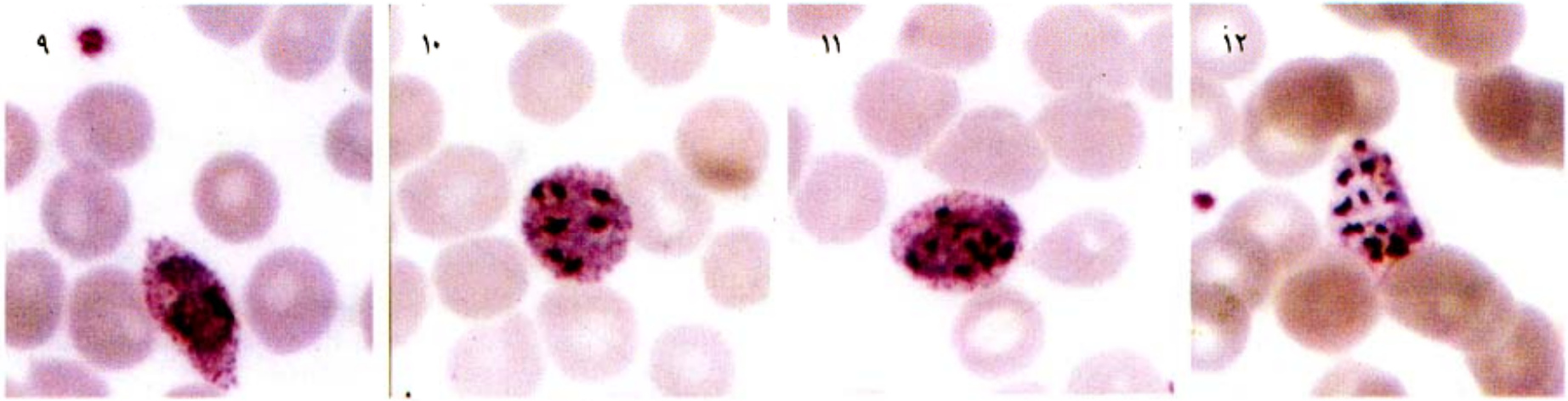

۲۱-۹ مراحل تشکیل شیزونت

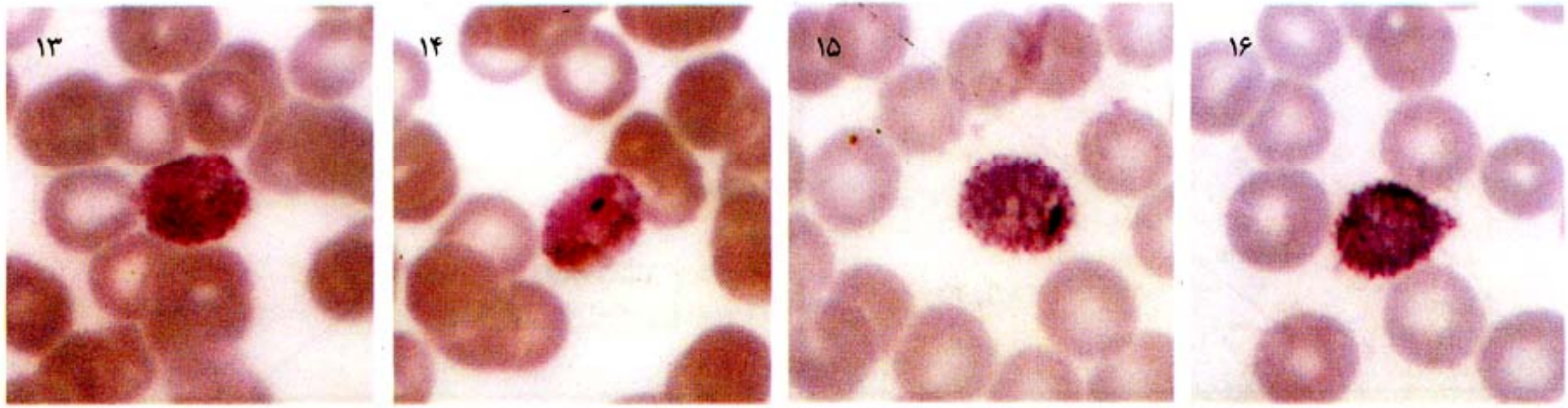

گامتوسیت :۱۴-۱۳ گامتوسیت نر - ۱۶-۱۵ گامتوسیت ماده

Trophozoites of *Plasmodium vivax*

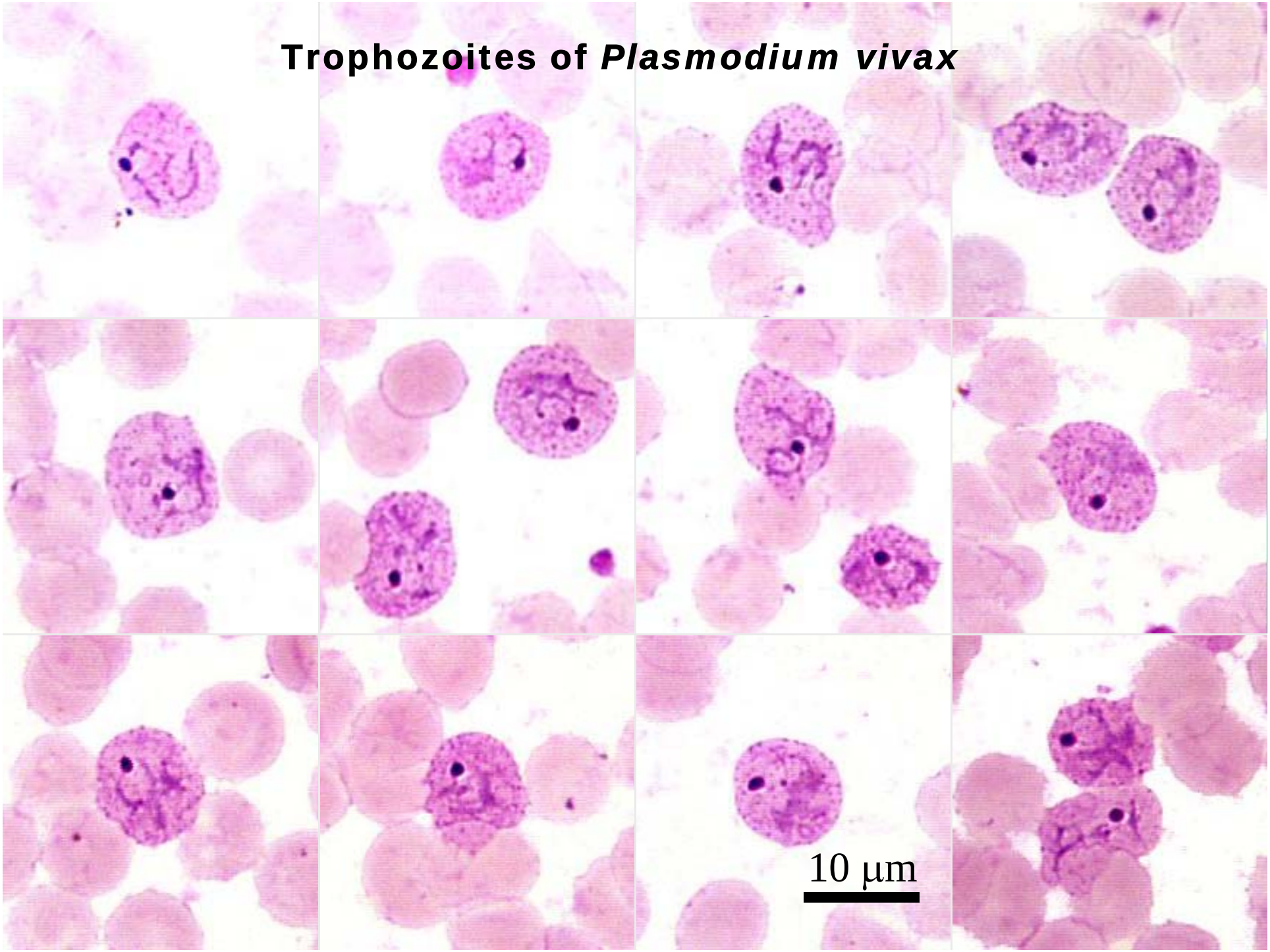

schizonts of *Plasmodium vivax*

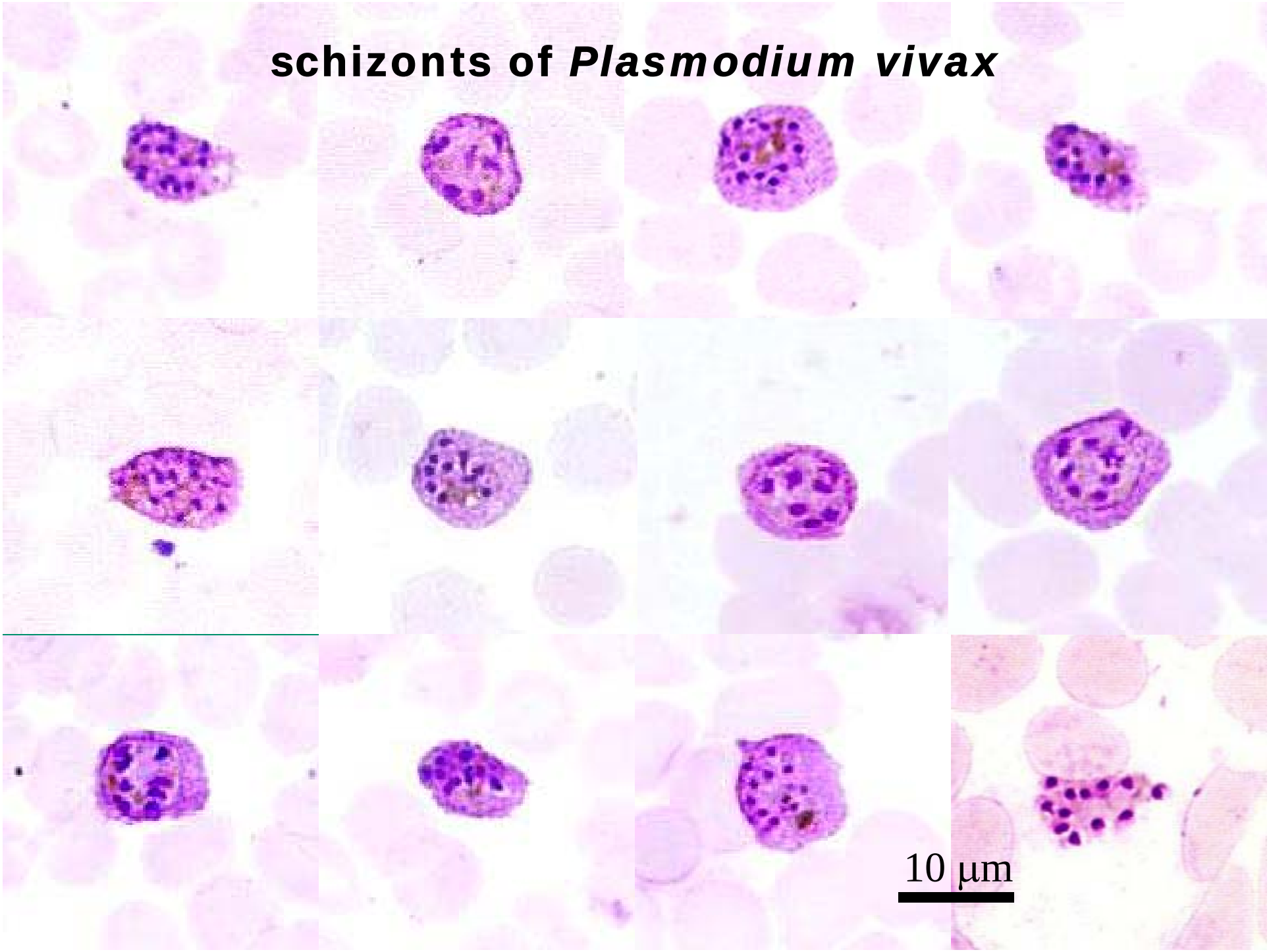

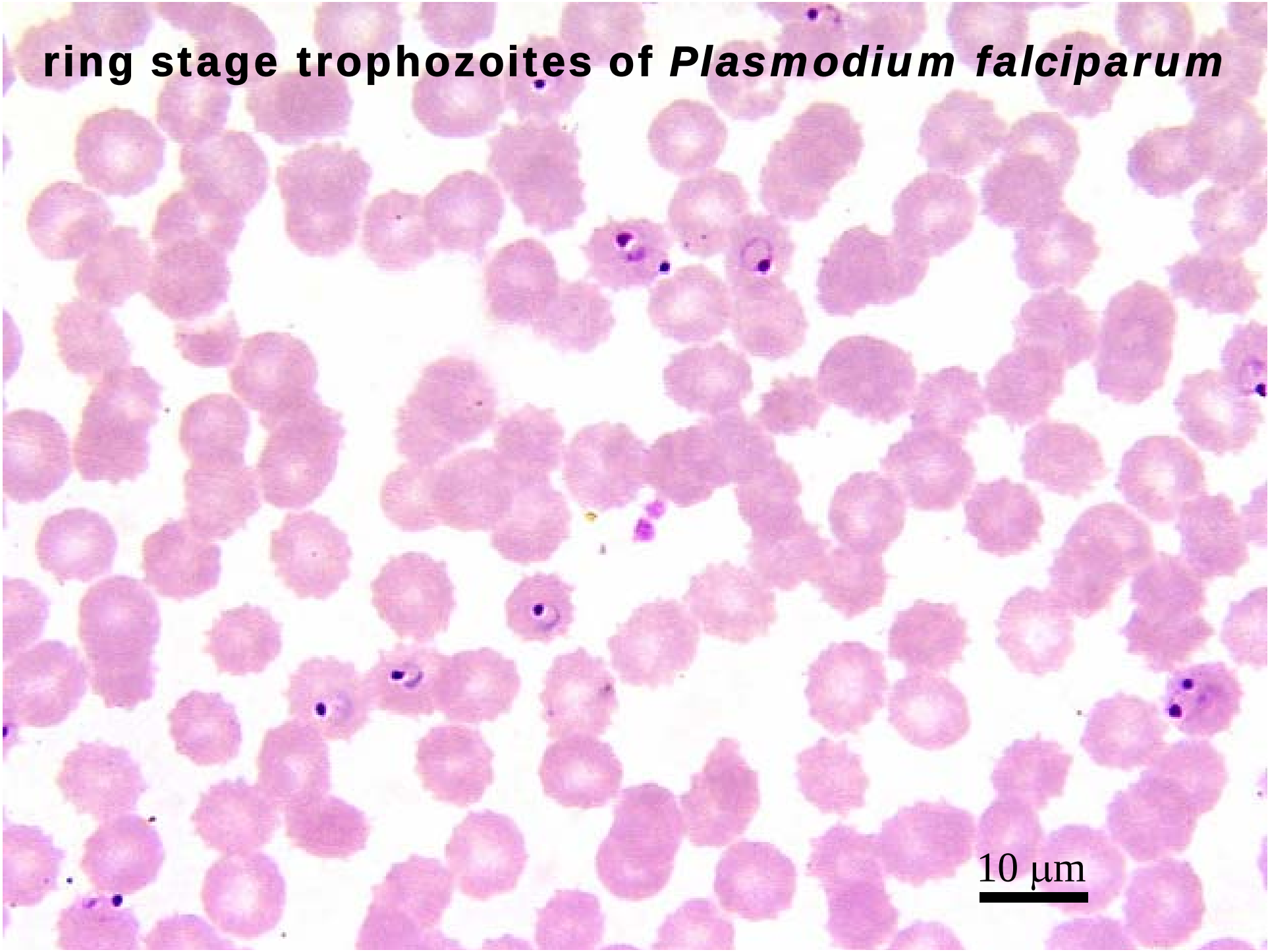
ring stage trophozoites of *Plasmodium falciparum*
10 μm

schizonts of *Plasmodium falciparum*

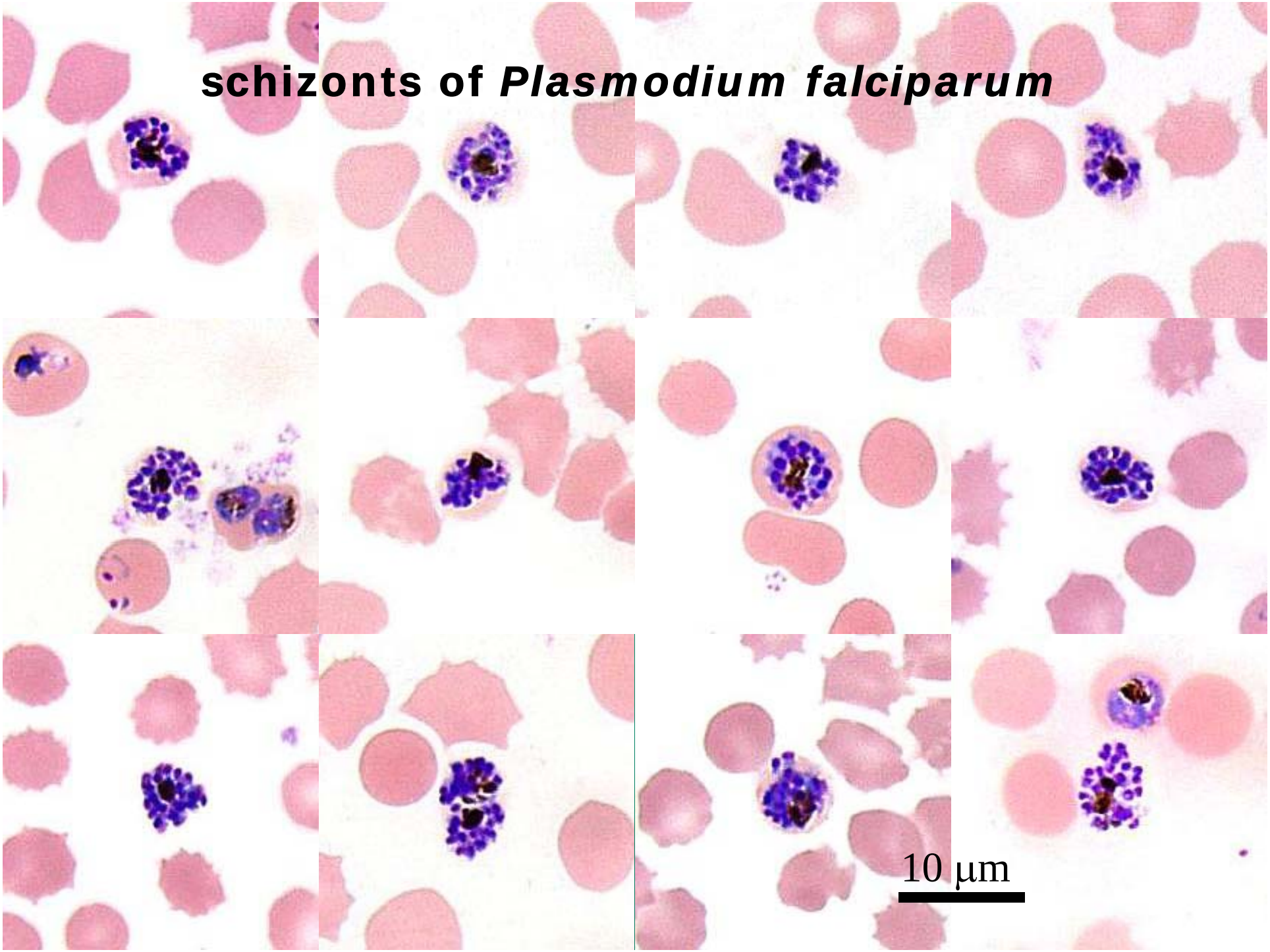

Gametocytes of *Plasmodium falciparum*

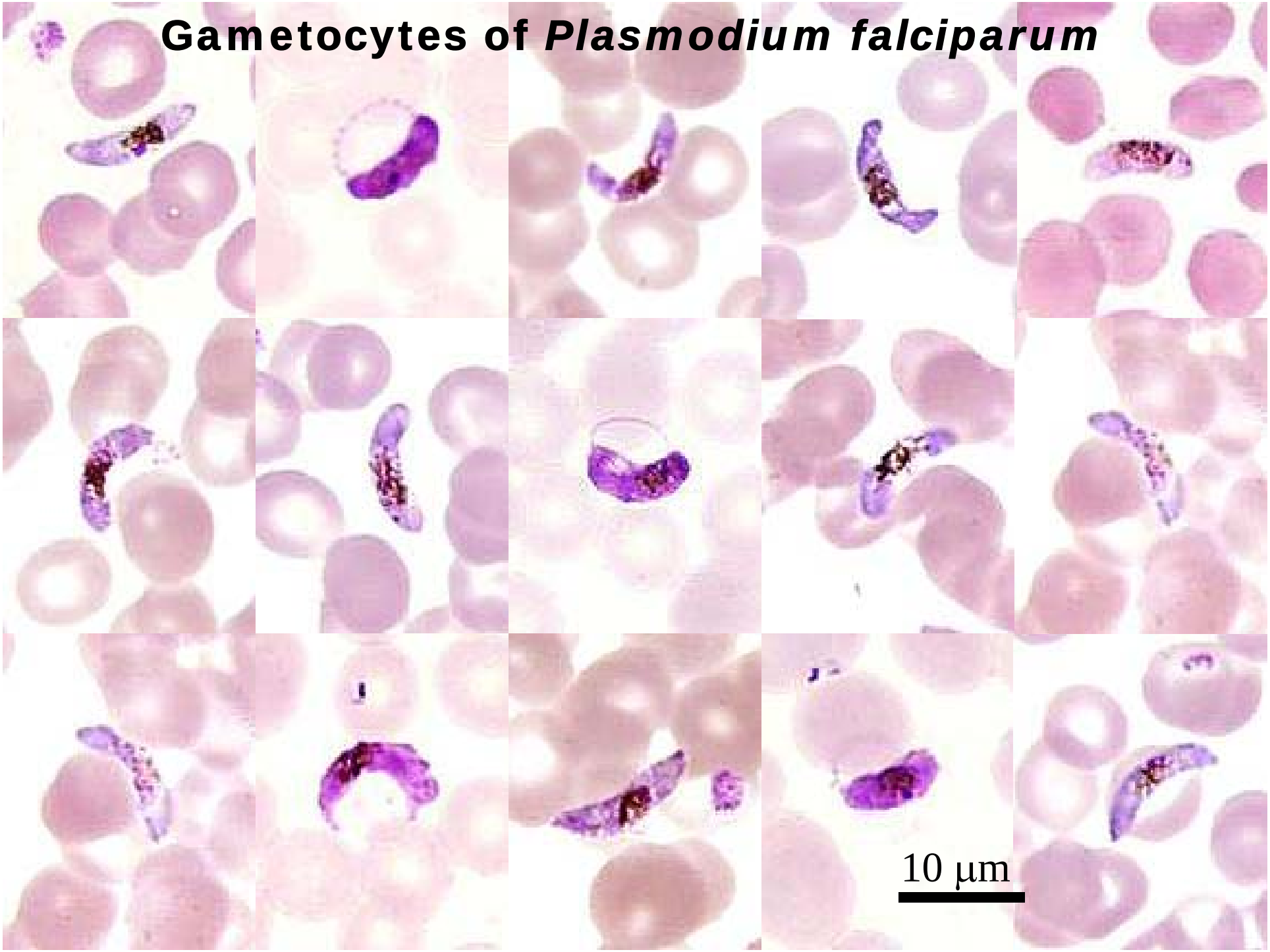

Trophozoites of *Plasmodium malariae*

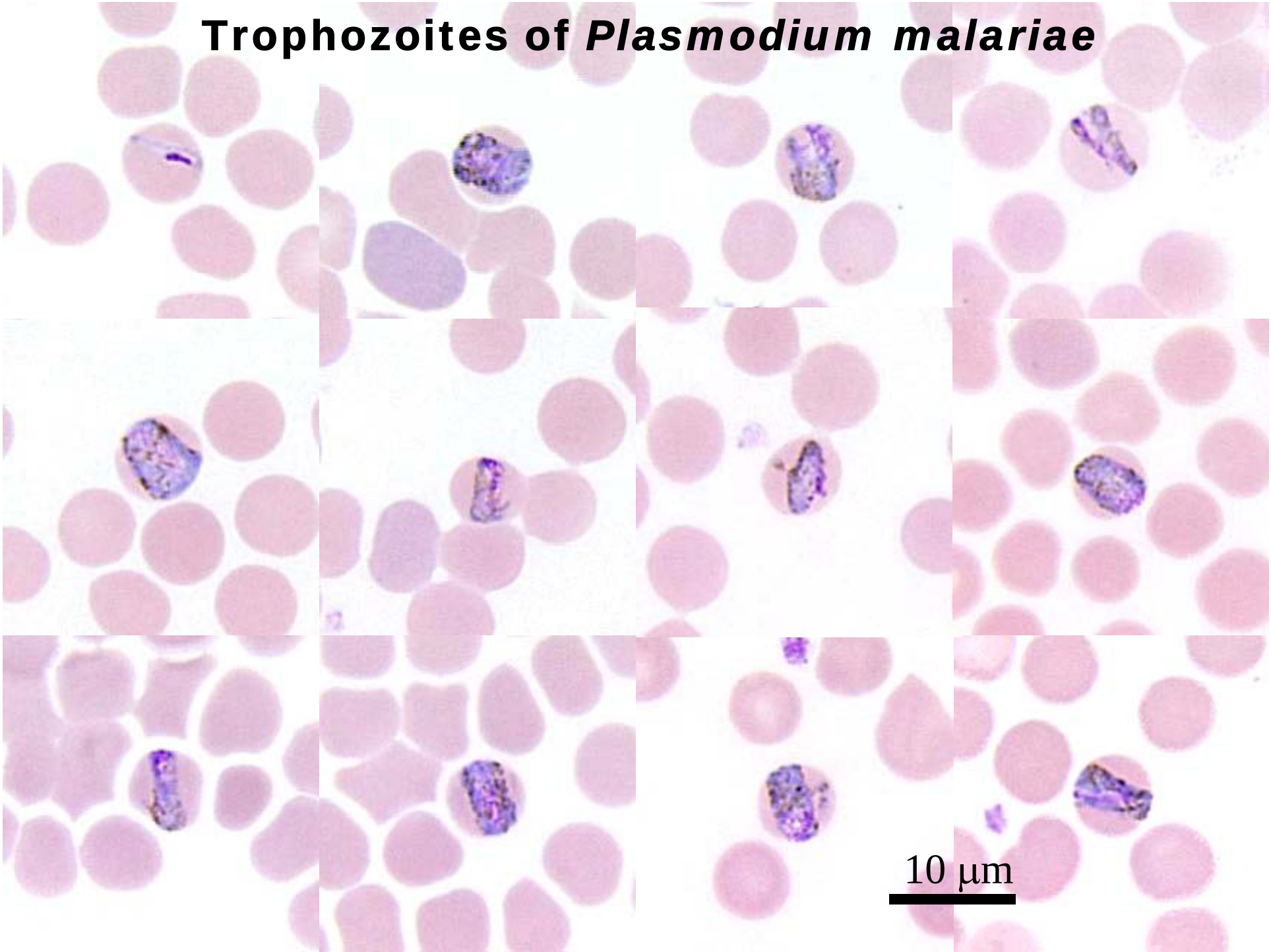

schizonts of *Plasmodium malariae*

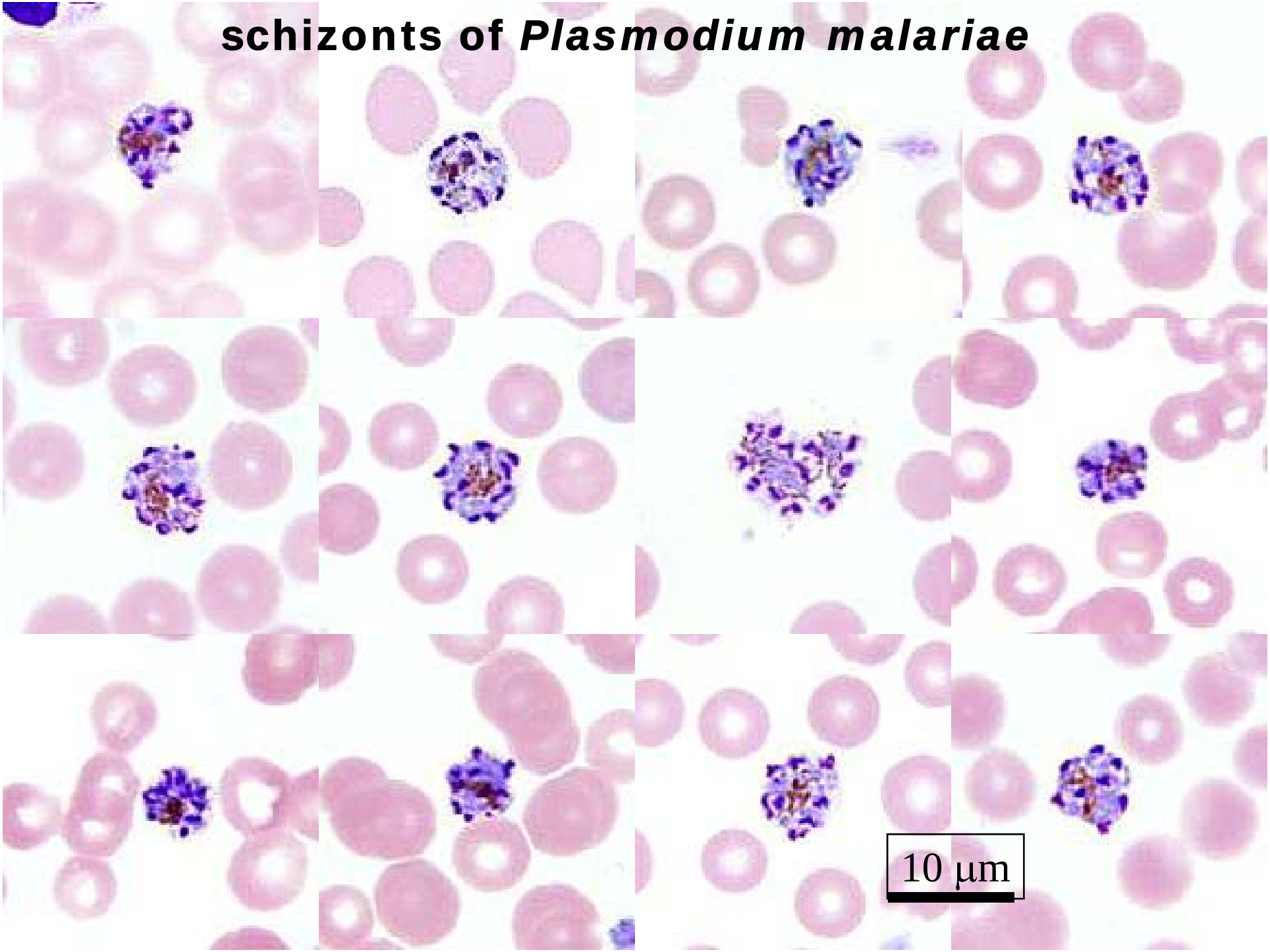

Growing trophozoites of *Plasmodium ovale*

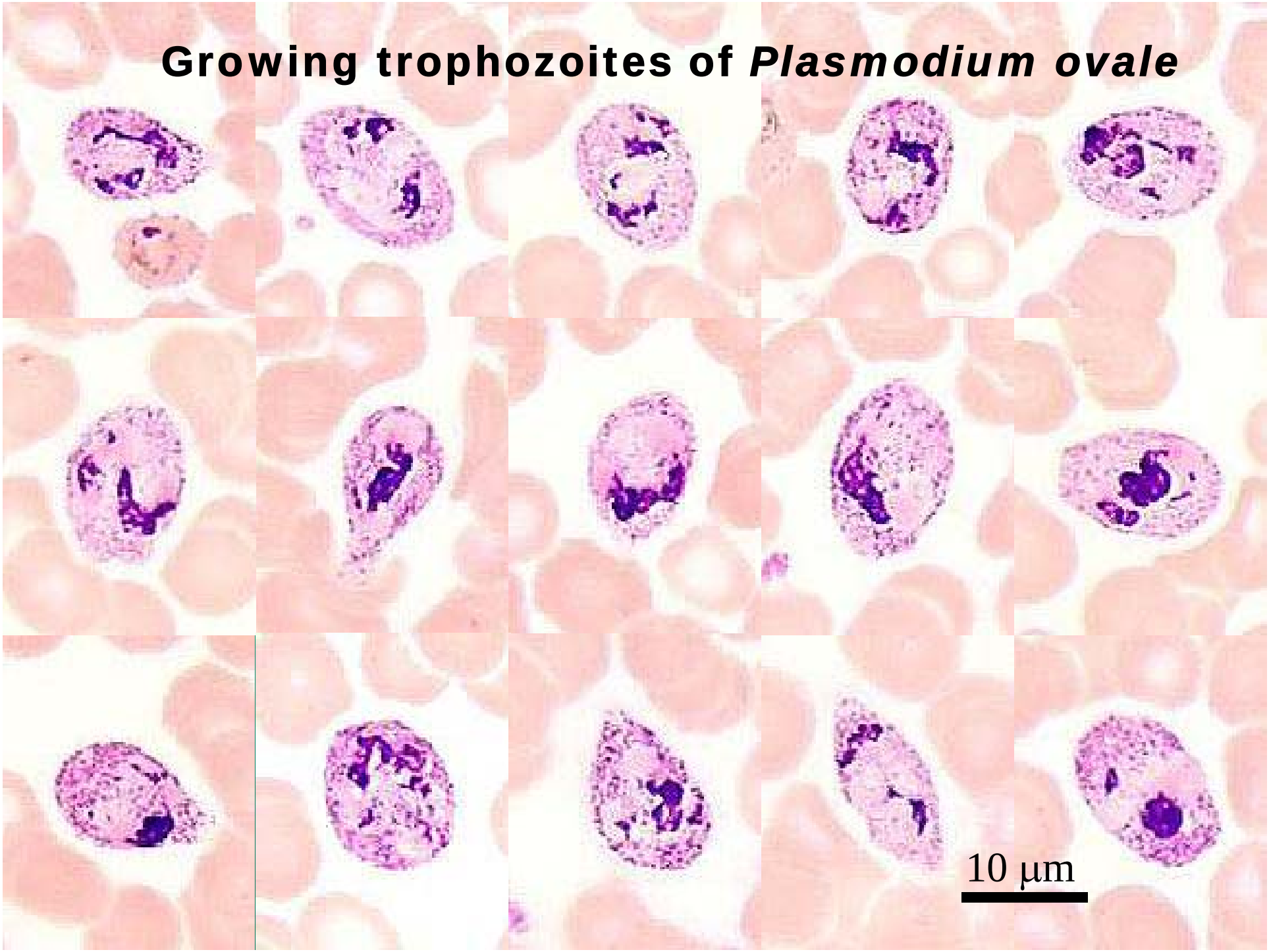

schizonts of *Plasmodium ovale*

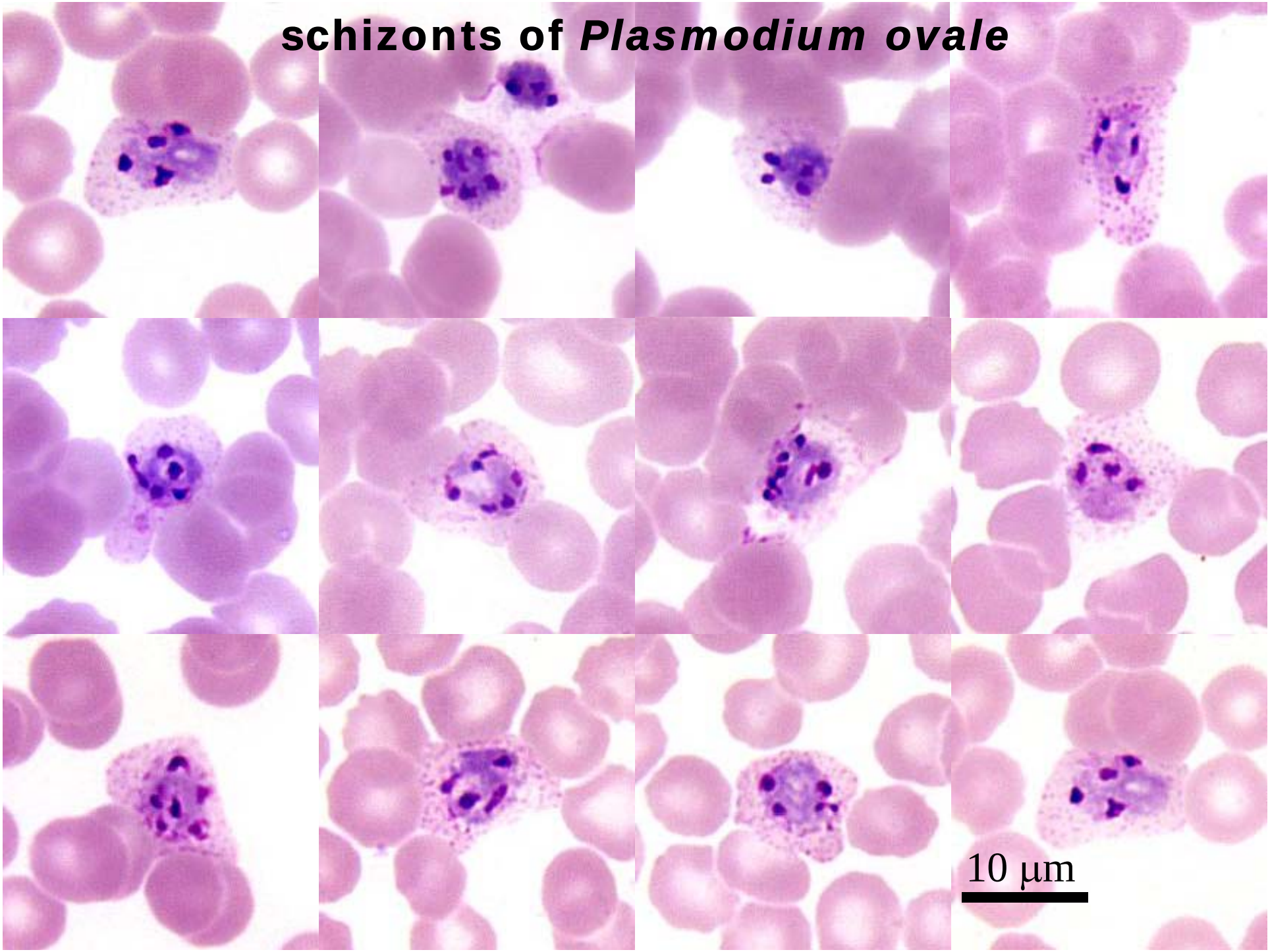

Histological section of brain from a case of cerebral malaria In *Plasmodium falciparum* infections

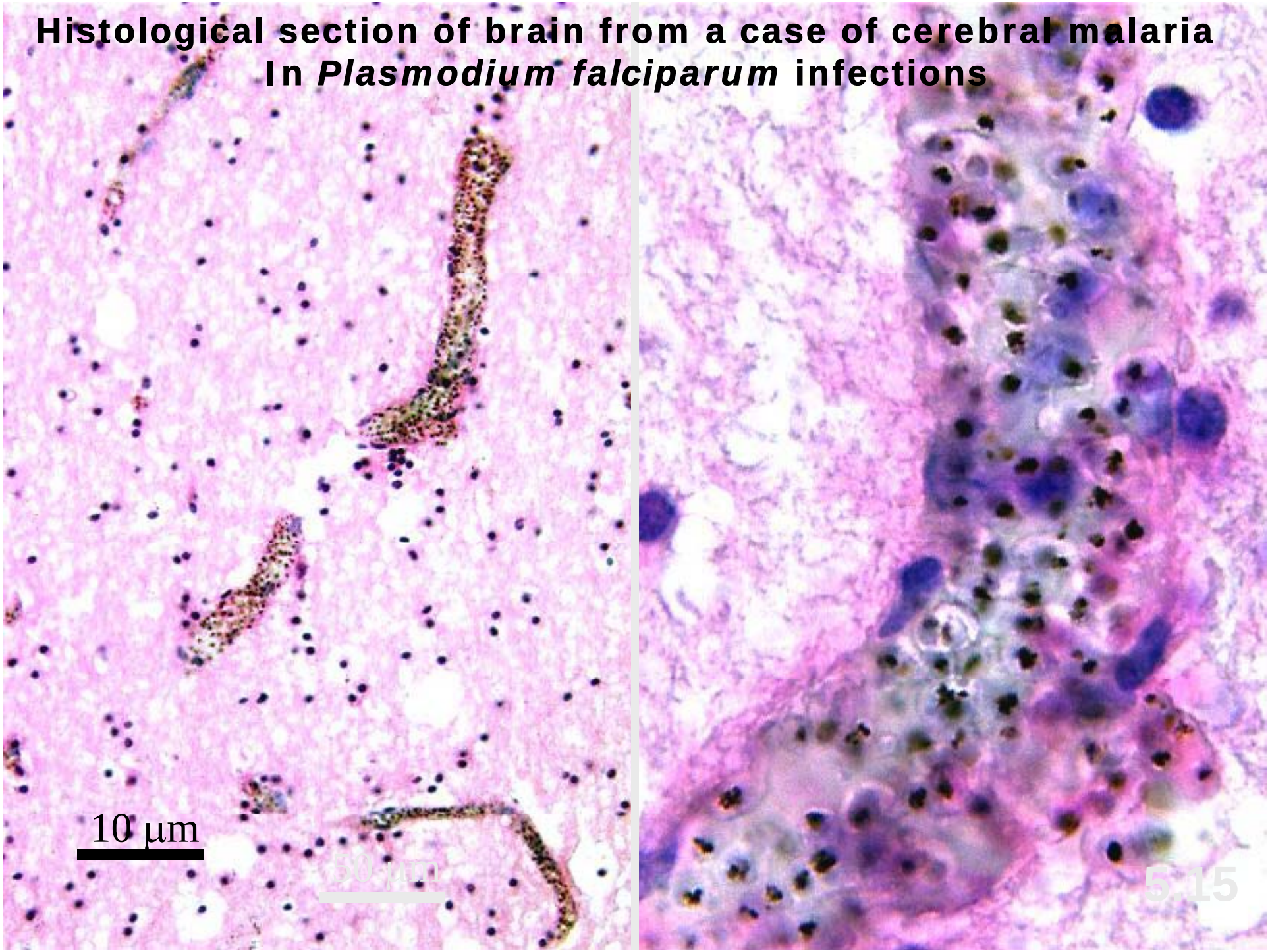

Babesiosis

Life Cycle:

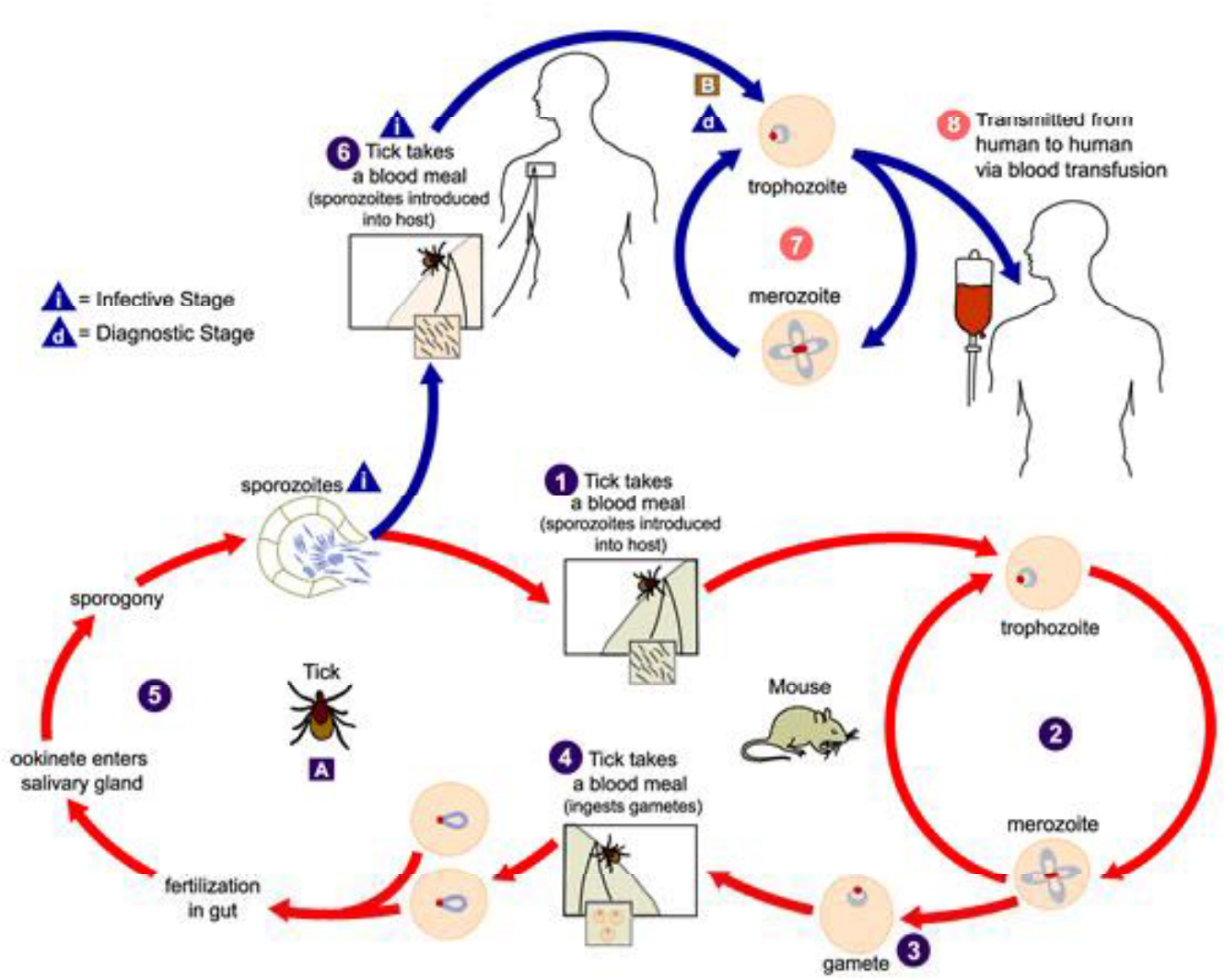

Babesiosis

[Babesia microti] [Babesia divergens]

Microscopy

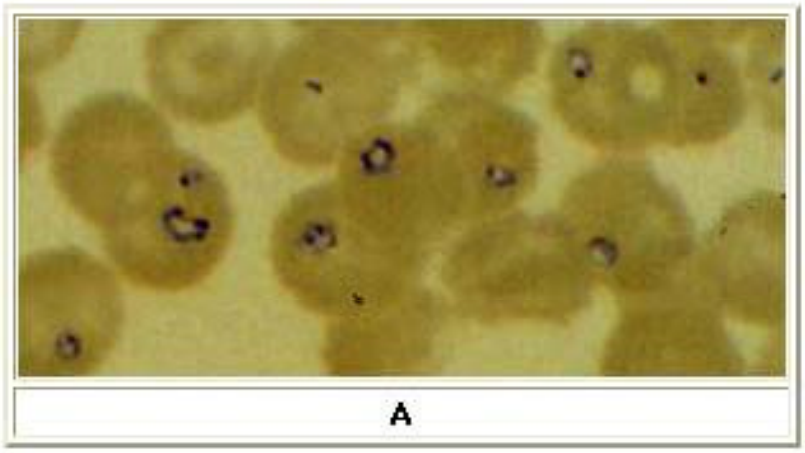

A

A: *Babesia microti* infection, Giemsa-stained thin smear. The organisms resemble *Plasmodium falciparum*; however *Babesia* parasites present several distinguishing features: they vary more in shape and in size; and they do not produce pigment. A 67 year old woman, status post-splenectomy, infection probably acquired in Long Island (New York).

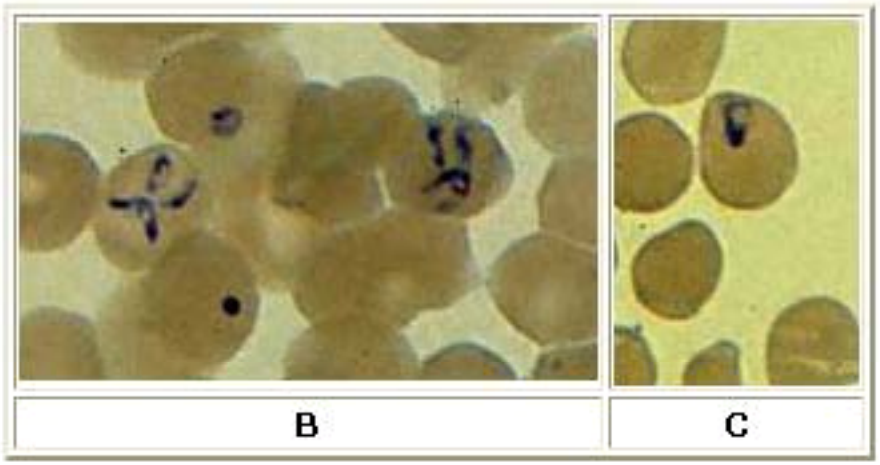

B, **C:** Infection with *Babesia*. Giemsa-stained thin smears. Note in **B** the tetrad (left side of the image), a dividing form pathognomonic for *Babesia*. Note also the variation in size and shape of the ring stage parasites (compare **B** and **C**), and the absence of pigment. A 6 year old girl, status post splenectomy for hereditary spherocytosis, infection acquired in the US.

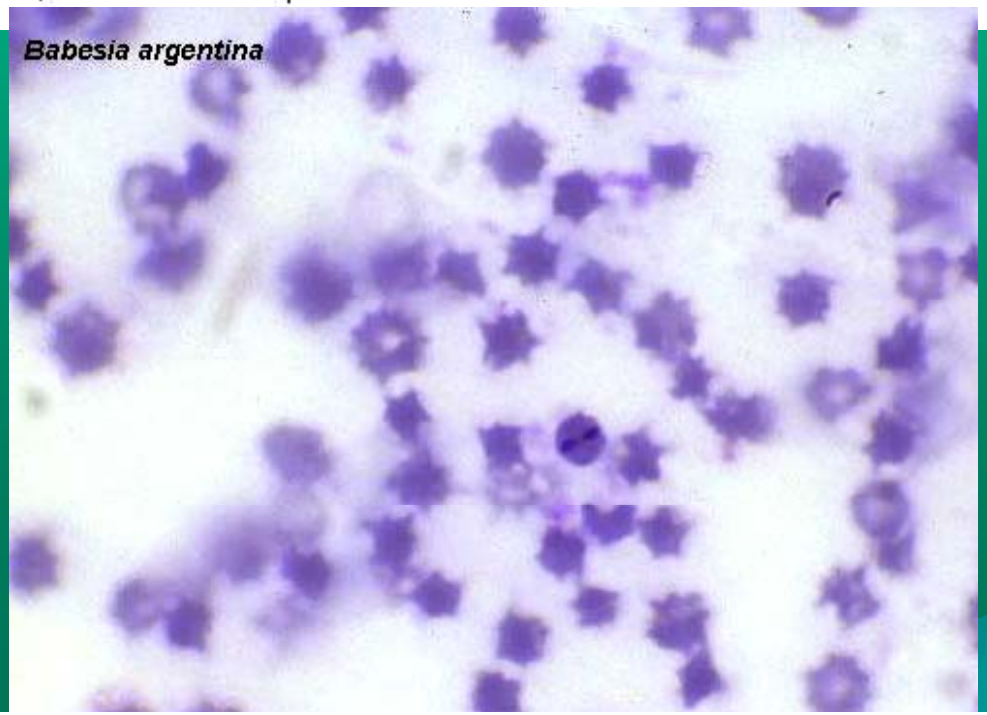

Trophozoites of *Babesia canis* from dog blood

